LUIZ M. F. LEITE & GISELE R. DA COSTA

ATLAS DE ANATOMIA & IMAGINOLOGIA VETERINÁRIA

Osteologia, Miologia, Órgãos, RX e US

4º Ed. · 2022

RG

AUTORES

LUIZ M. F. LEITE

Acadêmico de Medicina Veterinária – 8º Semestre UCDB. Monitor dos setores de Anatomia e Imagem.

Edição:

GISELE R. DA COSTA

Acadêmica de Medicina Veterinária – 8º Semestre UCDB.

Revisado por:

Dra. ROSALIA M. I. ZULIM

Médica Veterinária, Doutora em Imaginologia, atua como professora na UCDB.

Colaborador:

M. V. JOÃO P. L. FRANCO

Médico Veterinário Ultrassonografista, Especialista em Microbiologia e Parasitologia.

UNIVERSIDADE CATÓLICA DOM BOSCO (UCDB) – CAMPO GRANDE, MS – 06/12/2022

SUMÁRIO:

PLANOS ANATÔMICO.....04
CABEÇA E PESCOÇO.....05
COLUNA E COSTELAS 21
MEMBROS TORÁCICOS.....33
MEMBROS PÉLVICOS.....45
LIGAMENTOS E TENDÕES.....53
MIOLOGIA.....63
ÓRGÃOS & SISTEMAS.....78
SISTEMA RESPIRATÓRIO.....79
SISTEMA CIRCULATÓRIO.....83
SISTEMA DIGESTÓRIO.....87
SISTEMA LINFÁTICO.....100
SISTEMA URINÁRIO.....101
SISTEMA REPRODUTOR FEMININO.....107
SISTEMA REPRODUTOR MASCULINO.....113
SISTEMA NERVOSO.....117
RADIOLOGIA.....124
ULTRASSONOGRAFIA.....137
BIBLIOGRAFIA.....144

PLANOS ANATÔMICOS

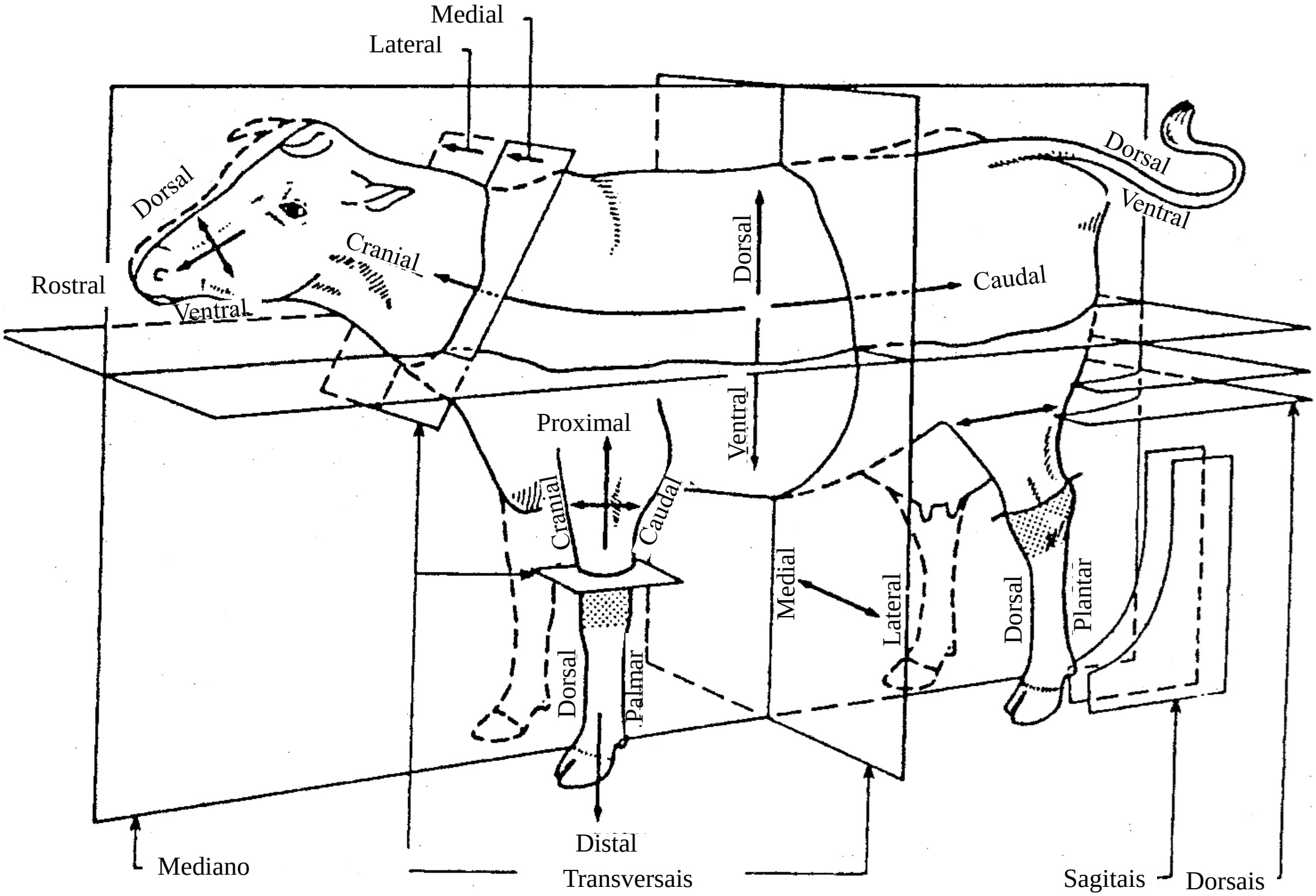

Traduzido, editado e adaptado de COCHRAN (2011)

CRÂNIO BOVINO VISTA DORSAL

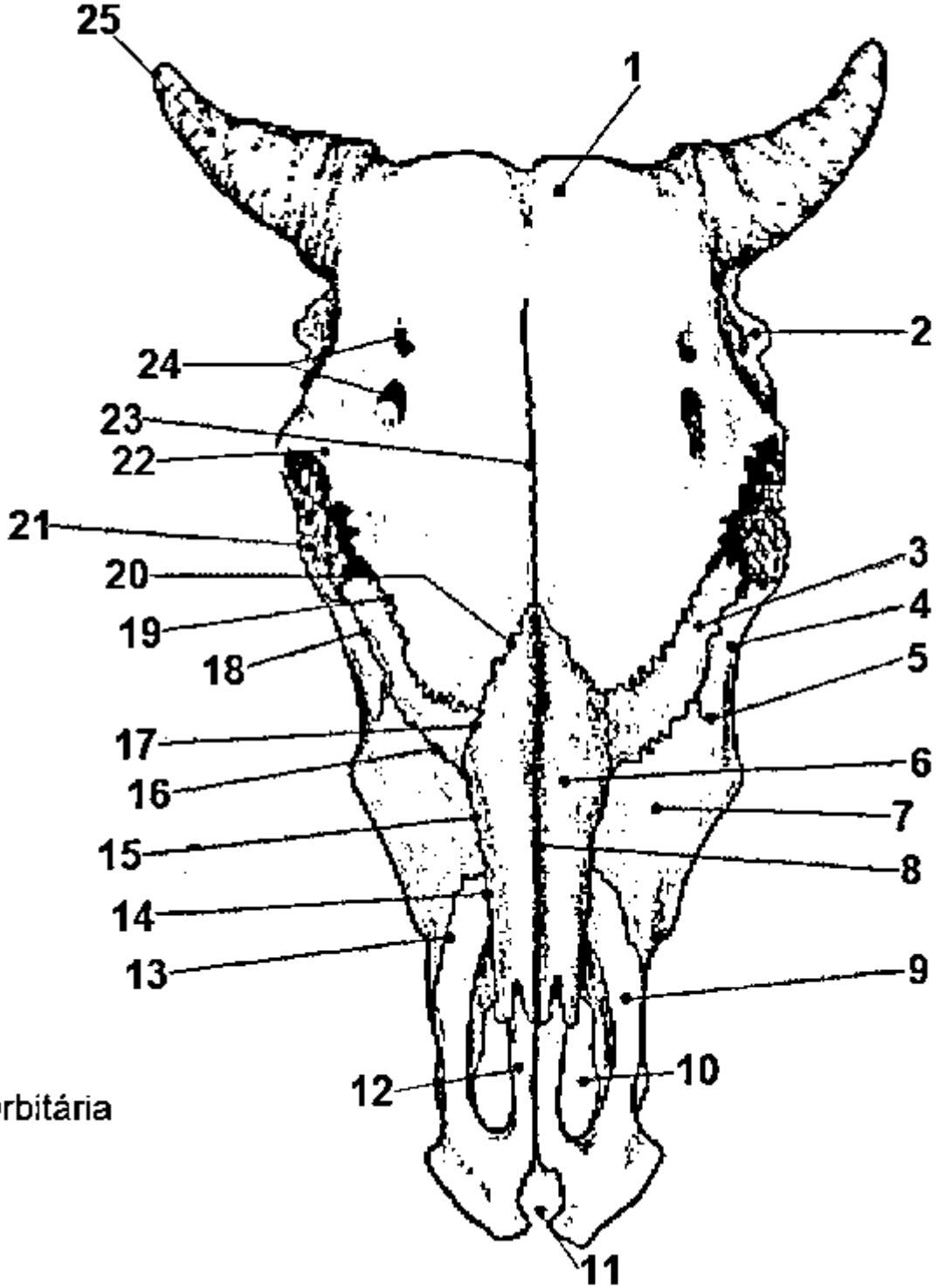

1- Osso Frontal
2- Osso Temporal
3- Osso Lacrimal
4- Osso Zigomático
5- Sutura Zigomáticomaxilar
6- Osso Nasal
7- Maxila
8- Sutura Internasal
9- Osso Incisivo
10- Fissura Palatina
11- Fissura dos Incisivos/Fissura Interincisiva
12- Processo Palatino do pré-maxilar
13- Sutura Maxiloincisiva
14- Sutura Nasoincisiva
15- Sutura Nasomaxilar
16- Sutura Lacrimomaxilar
17- Sutura Lacrimonasal
18- Sutura Lacrimozigomática
19- Sutura Frontolacrimal
20- Sutura Frontonasal
21- Margem Infraorbital/Órbita/Osso Orbital/Arcada Orbitária
22- Arco Superciliar
23- Sutura Interfrontal
24- Forame Supra Orbitário
25- Processo Cornual

Traduzido, editado e adaptado de POPESKO (1990a)

CRÂNIO BOVINO VISTA VENTRAL

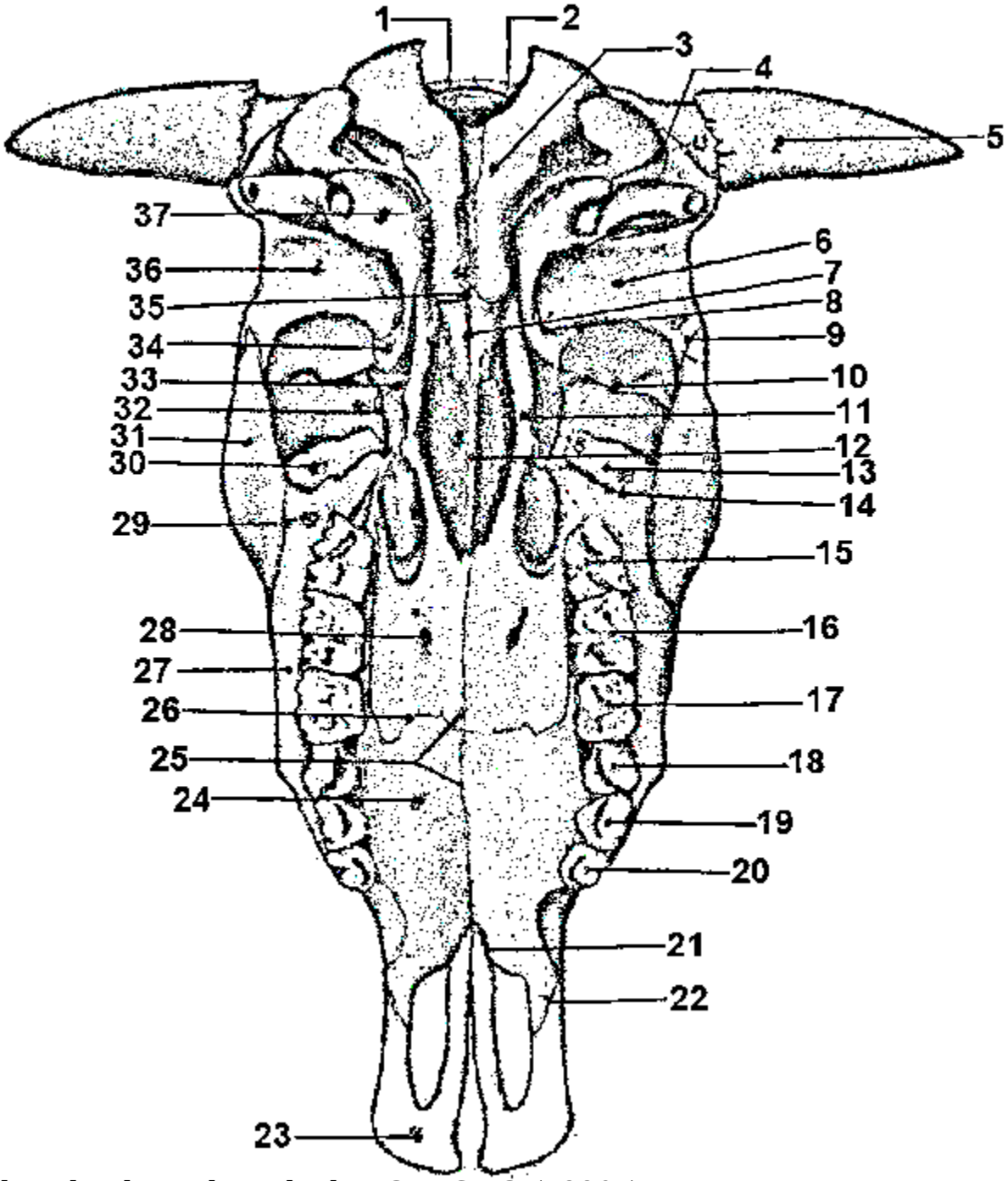

1- Sutura Lambdóide
2- Osso Parietal
3- Osso Occipital
4- Sutura do Occipitomastóide
5- Processo Cornual
6- Parte Escamosa do Osso Temporal
7- Corpo do Esfenóide
8- Sutura do Esfenoescamoso
9- Sutura Temporozigomatica
10- Parte Orbital do Osso Frontal
11- Osso Pterigóide
12- Vomer
13- Osso Lacrimal
14- Sutura Lacrimomaxilar
15- 3º Dente Molar
16- 2º Dente Molar
17- 1º Dente Molar
18- 4º Dente Pré-Molar
19- 3º Dente Pré-Molar
20- 2º Dente Pré-Molar
21- Sutura Maxiloincisiva
22- Sutura Maxiloincisiva
23- Osso Incisivo
24- Processo Palatino do Maxilar
25- Sutura Palatino Medial
26- Sutura Palatino Transversa
27- Maxilar
28- Osso Palatino
29- Sutura Zigomáticomaxilar
30- Osso Lacrimal
31- Osso Zigomático
32- Sutura do Esfenofrontal
33- Asa do Pré-esfenóide
34- Asa do Basisfenóide
35- Sincondrose do Esfeno-occipital
36- Parte Escamosa do Osso Temporal
37- Parte Timpânica do Osso Temporal

Traduzido, editado e adaptado de POPESKO (1990a)

CRÂNIO EQUINO VISTA DORSAL

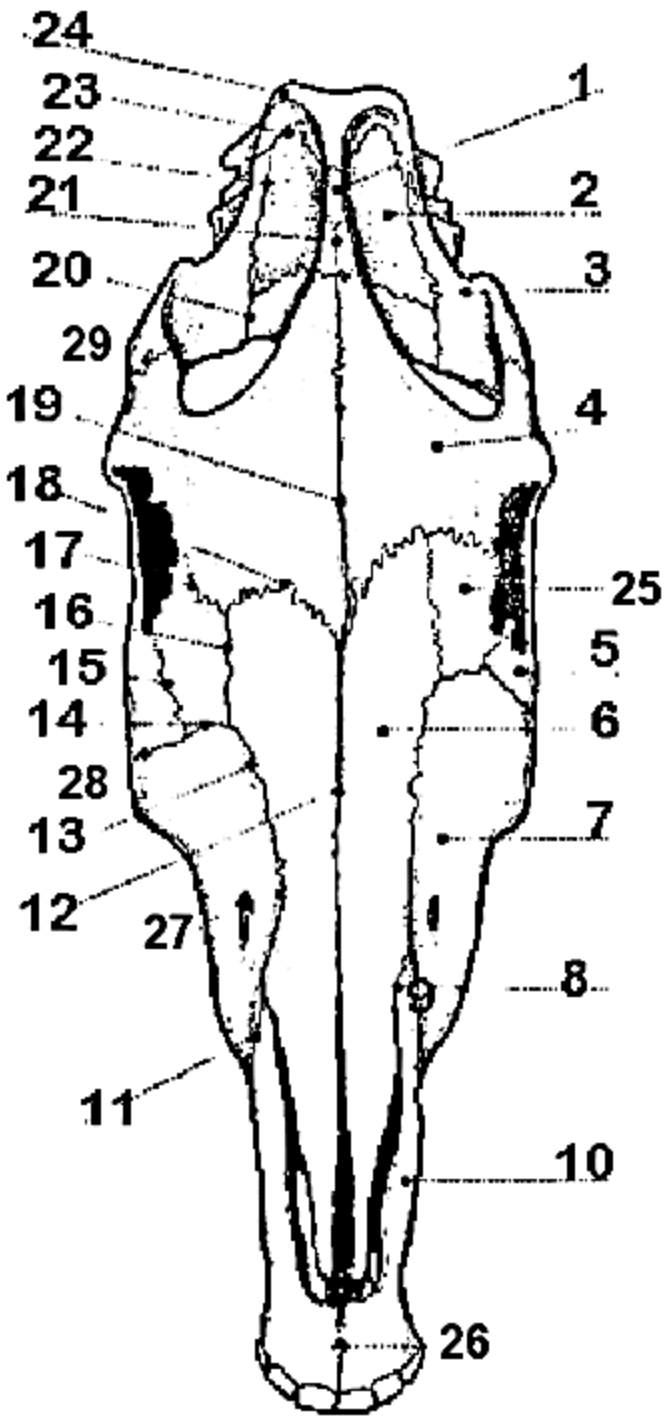

1-Osso Interparietal
2-Osso Parietal
3-Osso Temporal
4-Osso Frontal
5-Osso Lacrimal
6-Osso Zigomático
7-Osso Nasal
8-Maxila
9-Sutura Nasoincisiva
10-Osso Incisivo
11-Sutura Maxiloincisiva
12-Sutura Internasal
13-Sutura Nasomaxilar
14-Sutura Lacrimomaxilar
15-Sutura Lacrimozigomática
16-Sutura Nasolacrimal
17-Sutura Frontolacrimal
18-Sutura Frontonasal
19-Sutura Interfrontal
20-Sutura Escamofrontal
21-Sutura Sagital
22-Sutura Escamosa
23-Sutura Lambdóide
24-Osso Occipital
25-Osso Lacrimal
26-Canal Interincisivo
27-Forame Infraorbitário
28-Sutura Zigomáticomaxilar
29-Sutura Temporofrontal

Traduzido, editado e adaptado de RAYNOR (2005)

CRÂNIO EQUINO VISTA VENTRAL

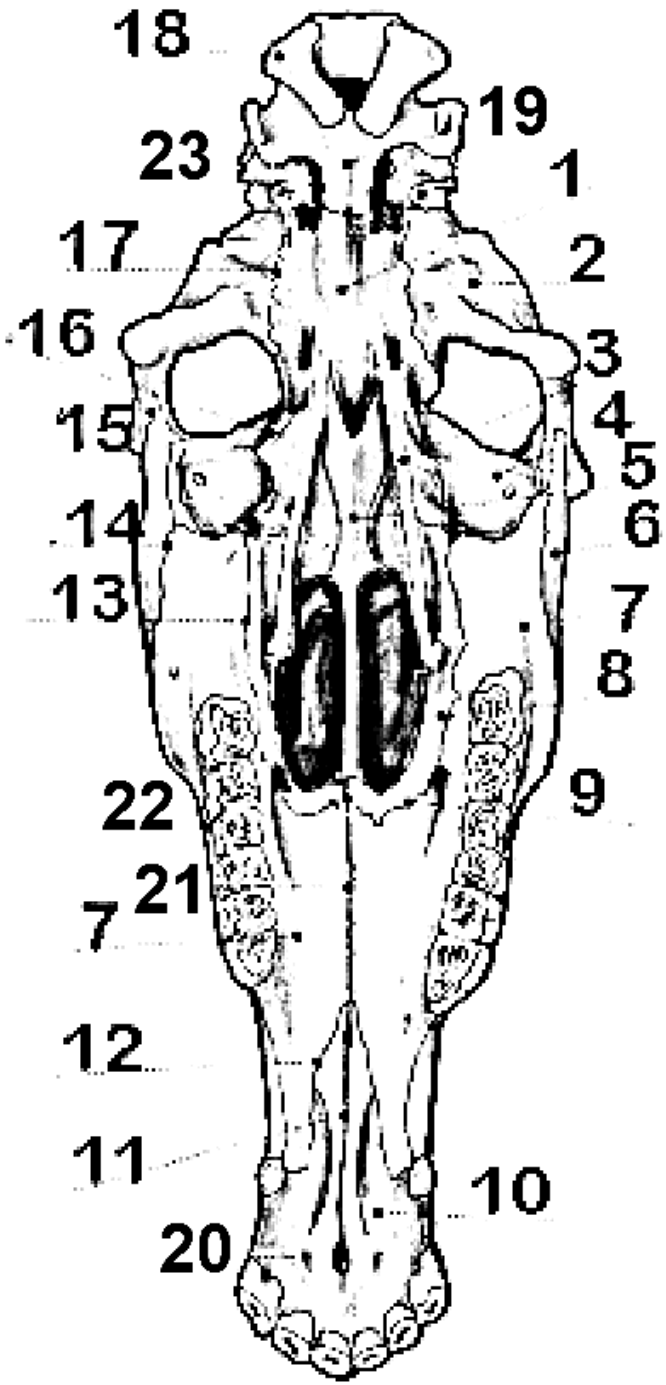

1-Osso Basisfenóide
2-Osso Temporal
3-Osso Pterigóide
4-Osso Frontal
5-Vômer
6-Osso Zigomático
7-Maxila
8-Osso Palatino
9-Sutura Palatina Trasverda
10-Osso Incisivo
11-Sutura Palatina Media
12-Sutura Maxiloincisiva
13-Sutura Palatomaxilar
14-Sutura Zigomáticomaxilar
15-Sutura Temporozigomática
16-Sutura Esfenofrontal
17-Sutura Esfenoesamosa
18-Osso Occipital
19-Parte Basilar do Occipital
20-Canal Interincisivo
21-Sutura Palatino Mediana
22-Sutura Palatino Mediana
23-Sincondrose Esfeno-occpital

Traduzido, editado e adaptado de Barone (1976)

CRÂNIO EQUINO VISTA VENTRAL DETALHADO

1- Crista Nucal
2- Protuberância Occipital Extrena
3- Côndilo do Occipital
4- Fossa Côndilar
5- Processo Jugular
6- Forame Jugular
7- Processo Mastóide
8- Bula Timpânica
9- Meato Acústico Externo
10- Processo Retroarticular
11- Processo Muscular
12- Tubérculo Articular
13- Forame Alar Caudal
14- Processo Zigomático do Osso Temporal
15- Processo Temporal do Osso Zigomático
16- Asa do Vomer
17- Crista Facial
18- Lâmina Perpendicular do Osso Palatino
19- Hâmulo do Pterigóide
20- Lâmina Horizontal do Osso Palatino
21- Forame Palatino Maior
22- Dentes Molares
23- Vomer
24- Osso Zigomático
25- Osso Pterigóide
26- Osso Palatino
27- Parte Orbitária do Osso Frontal
28- Corpo do Osso Basisfenóide
29- Tubérculo Muscular
30- Forame Lácero
31- Parte Basilar do Occipital
32- Canal do Nervo Hipoglosso
33- Forame Mágno

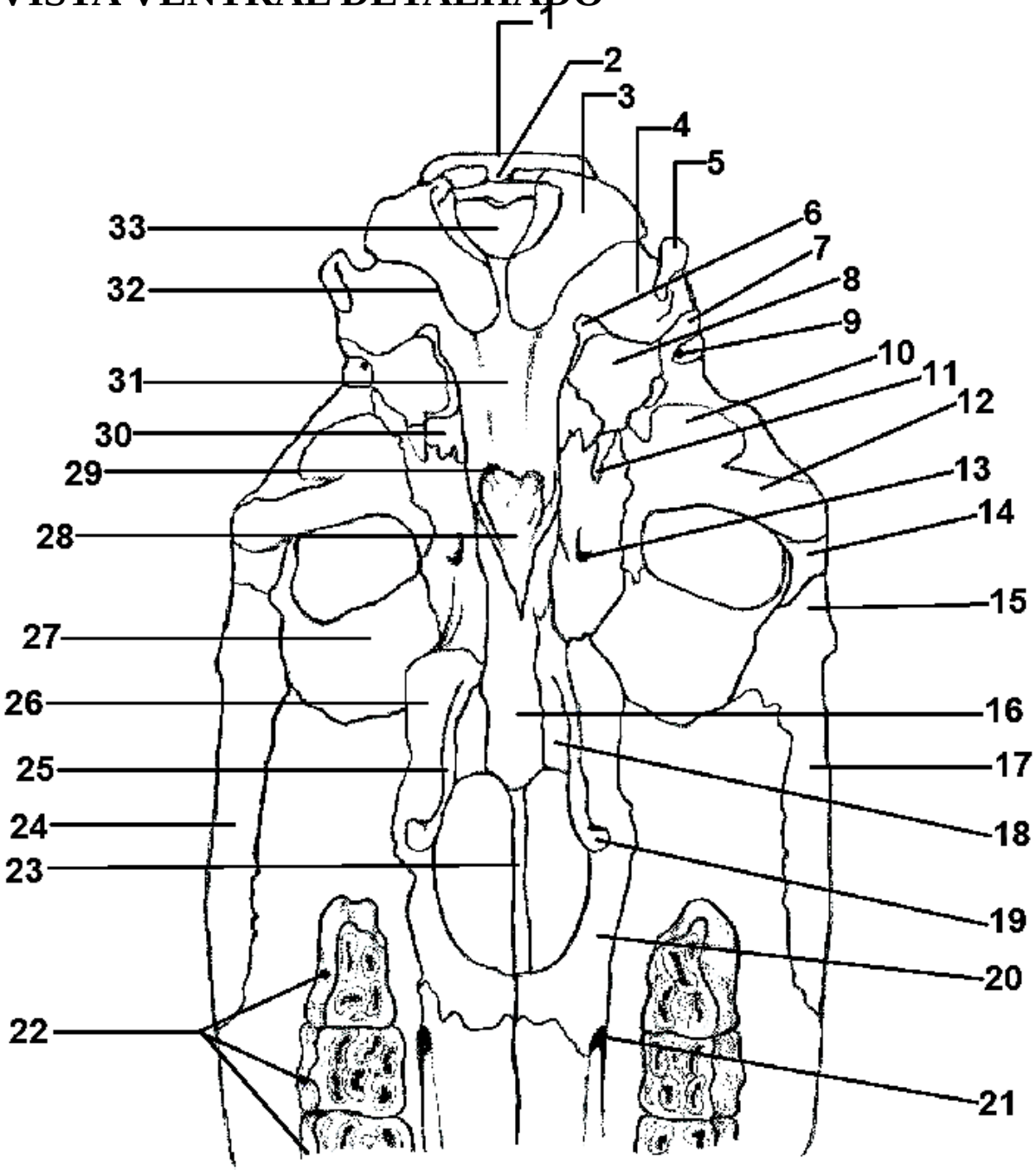

Traduzido e adaptado de SISSON (1914)

CRÂNIO EQUINO VISTA DORSAL

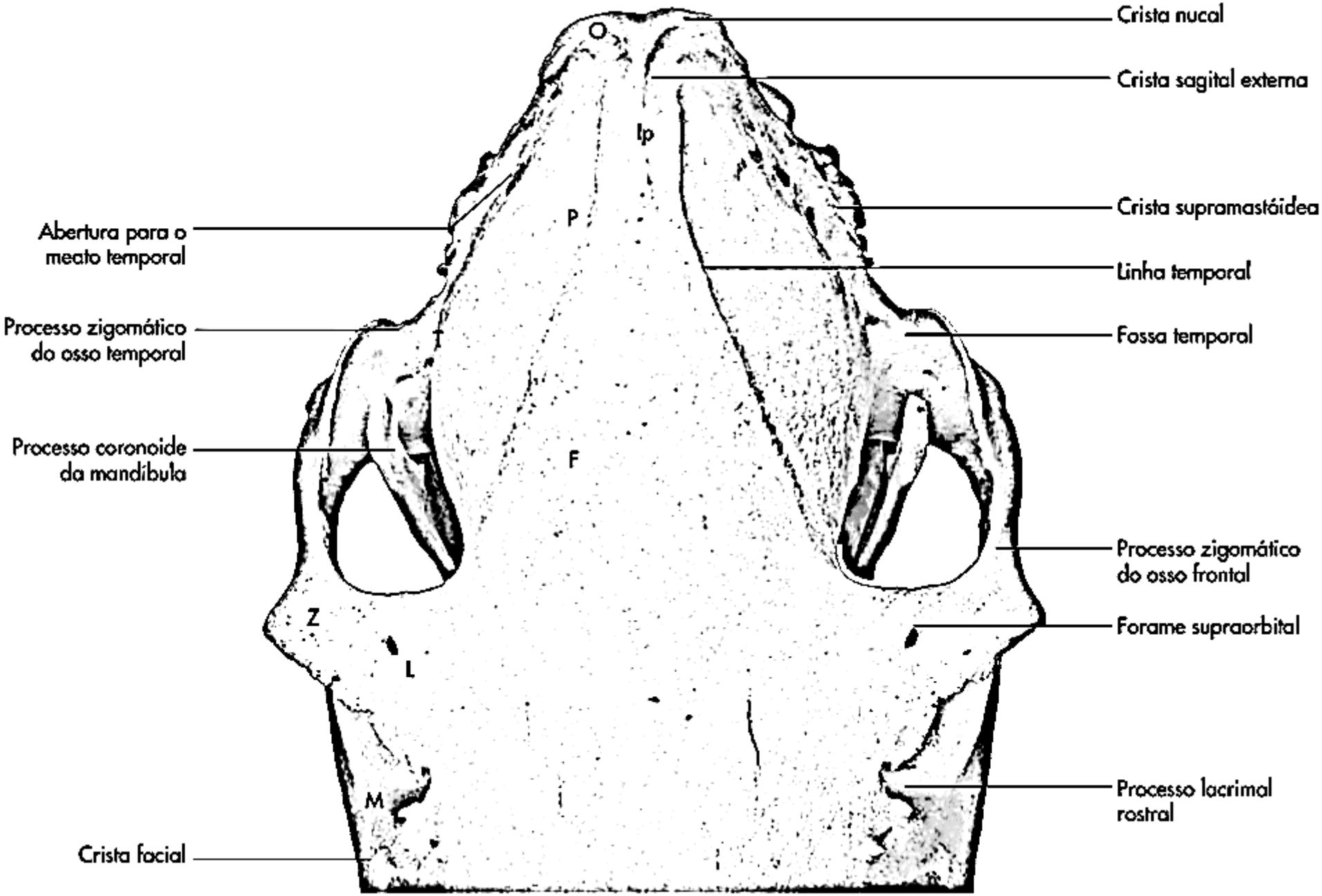

(LIEBICH & KÖNIG, 2016a)

CRÂNIO EQUINO – VISTA VENTRAL

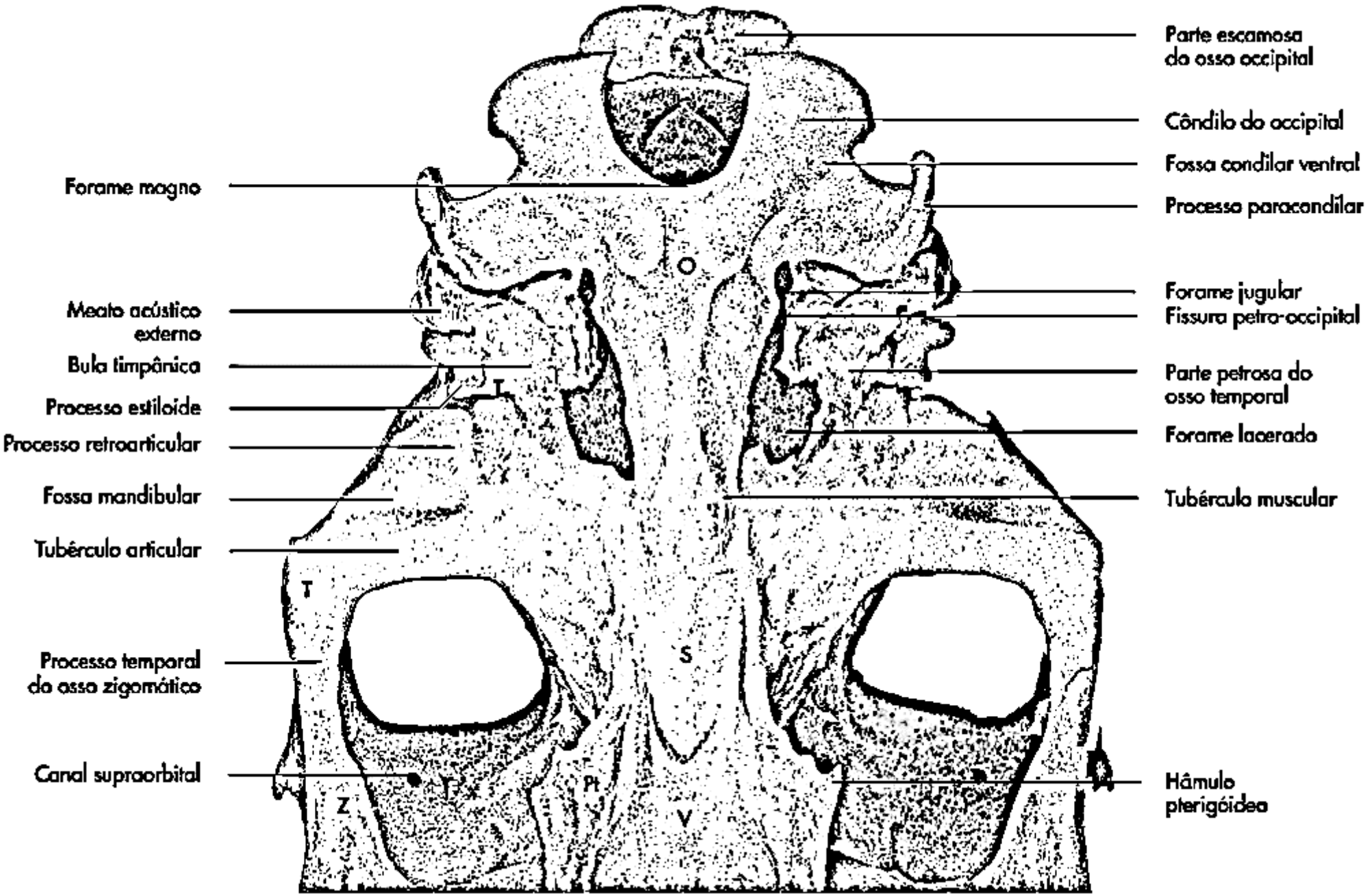

(LIEBICH & KÖNIG, 2016a)

CRÂNIO EQUINO – VISTA VENTRAL

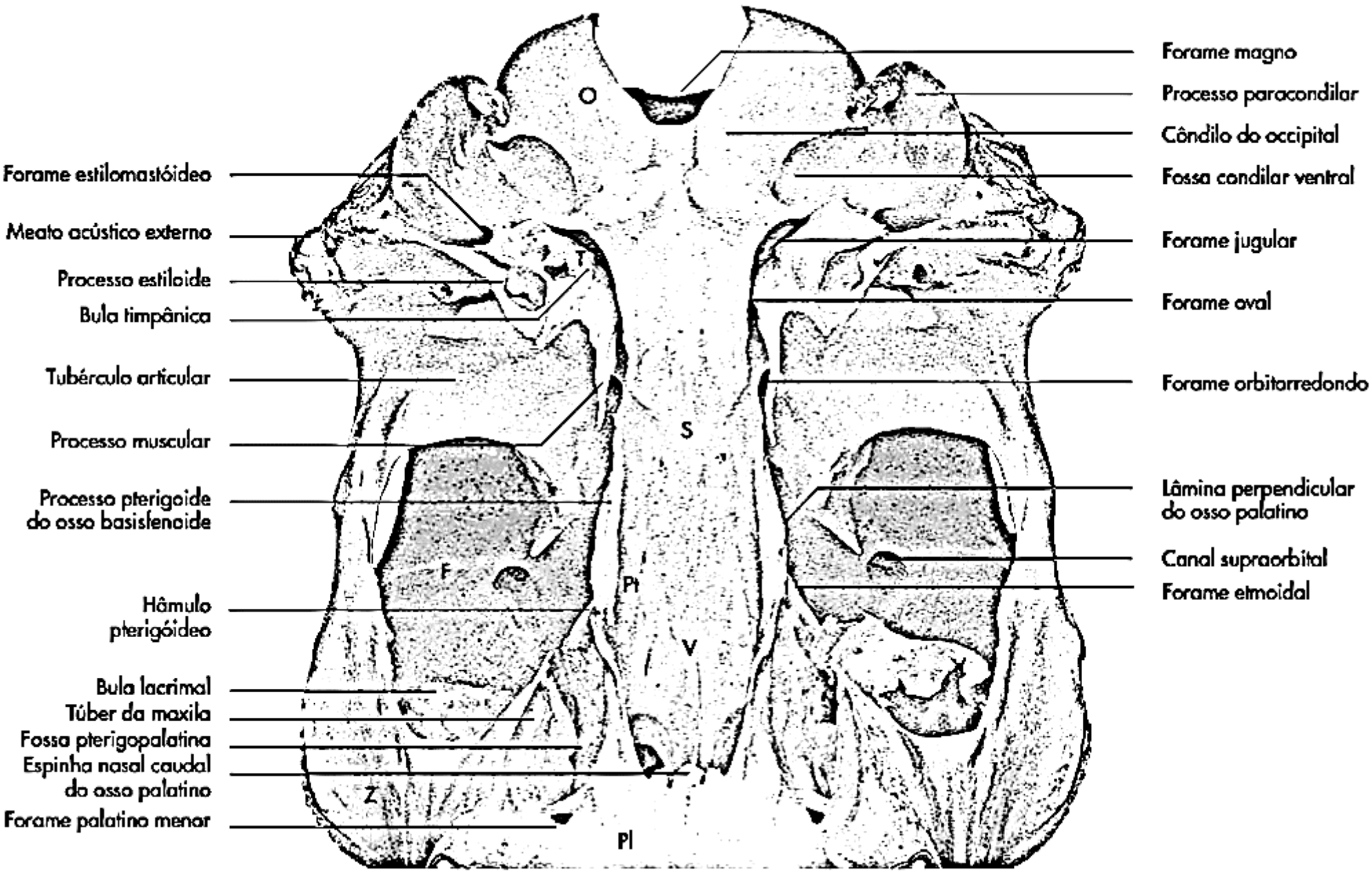

(LIEBICH & KÖNIG, 2016a)

CRÂNIO EQUINO VISTA LATERAL CAUDAL

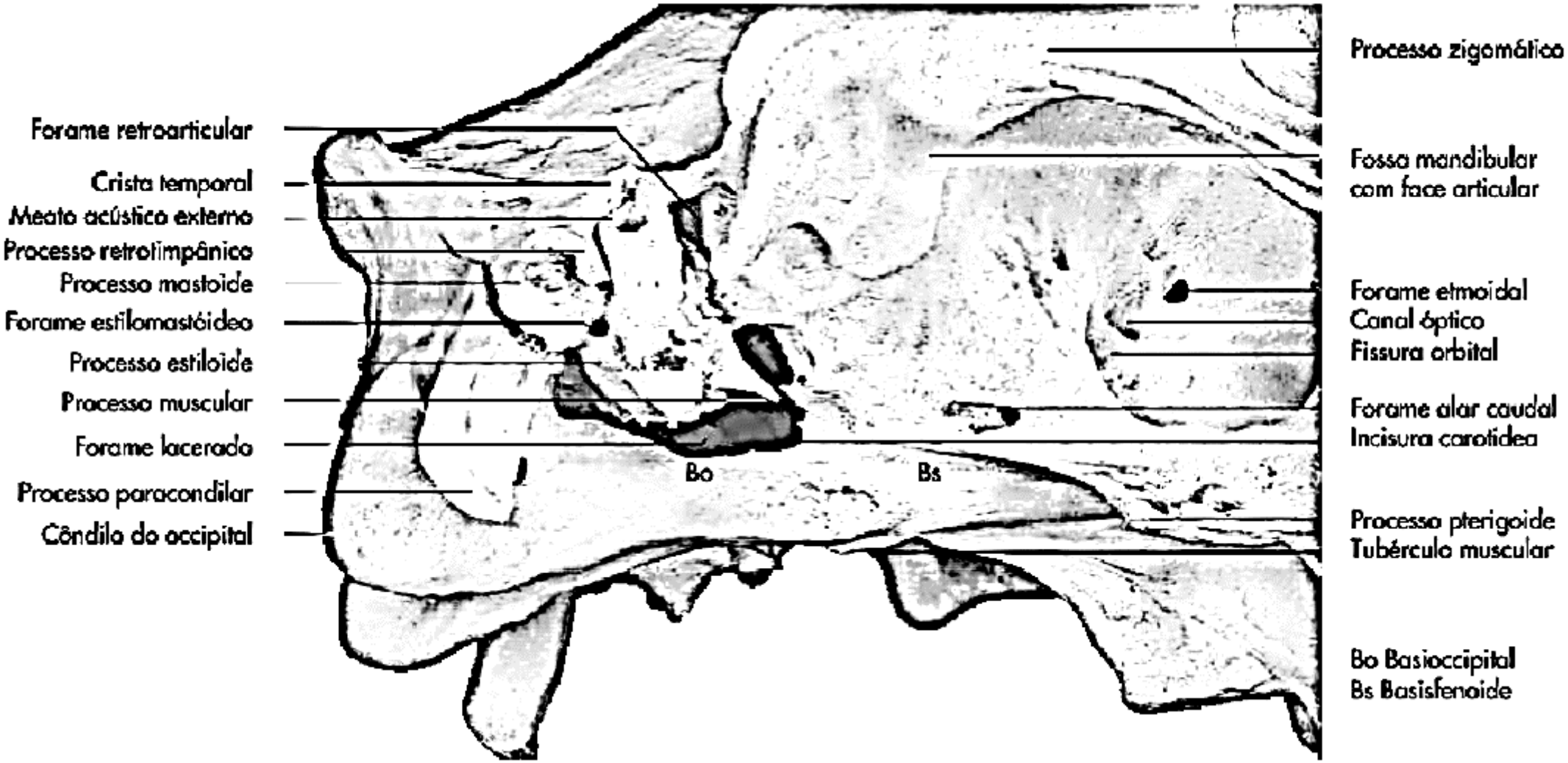

(LIEBICH & KÖNIG, 2016a)

CRÂNIO EQUINO – VISTA SAGITAL

1- Maxiloturbinado
2- Endoturbinado I
3- Osso Nasal
4- Meato Nasal Dorsal
5- Meato Nasal Médio
6- Endoturbinado II
7- Osso Frontal
8- Seio Frontal
9- Endoturbinado III
10- Seio Esfenopalatino
11- Forame Esfenopalatino
12- Osso Pterigóide
13- Hâmulo do Pterigóide
14- Lâmina Perpendicular do Osso Palatino
15- 3° Dente Molar
16- Processo Alveolar da Maxila
17- 1° Dente Molar
18- 3° Dente Pré-molar
19- 1° Dente Pré-molar
20- Dente Canino
21- Canal Interincisivo
22- Dente Incisivo Pinça
23- Dente Incisivo Médio
24- Dente Incisivo Canto
25- Corpo do Incisivo

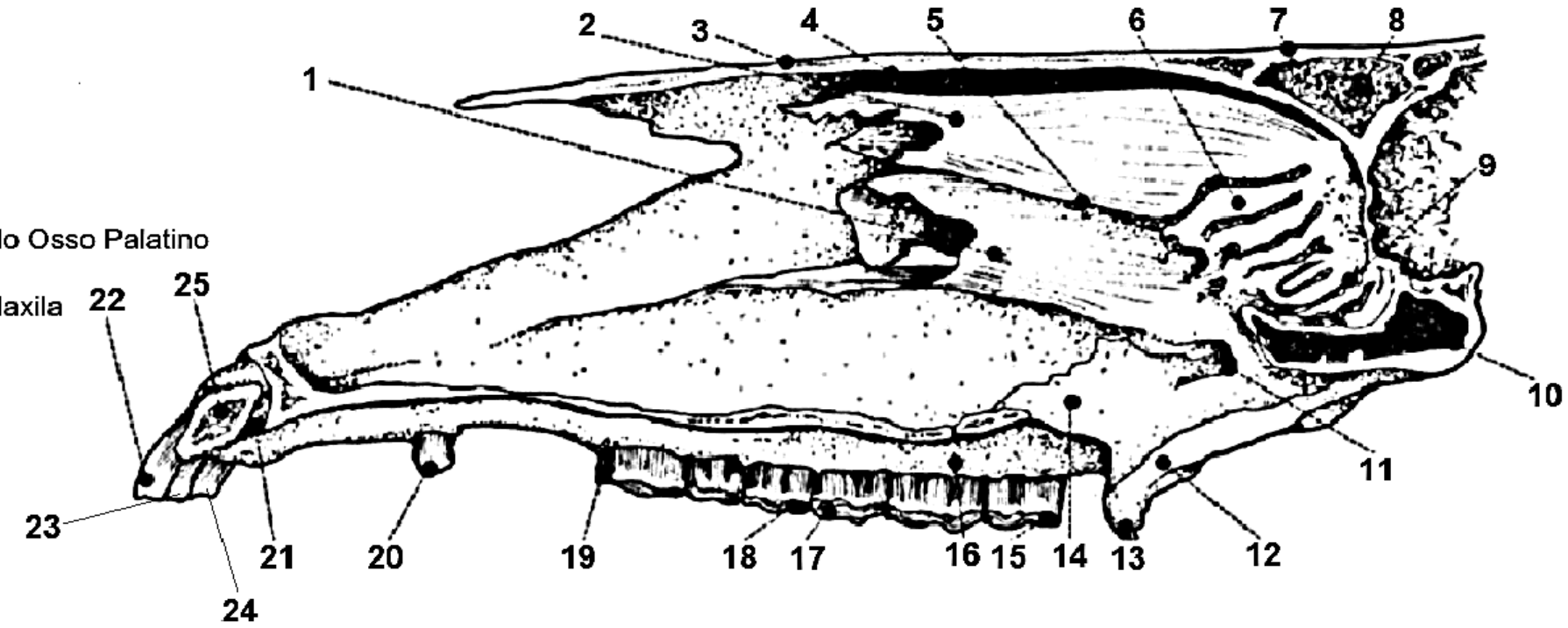

Traduzido, editado e adaptado de POPESKO (1990b)

MANDIBULA DE EQUINO

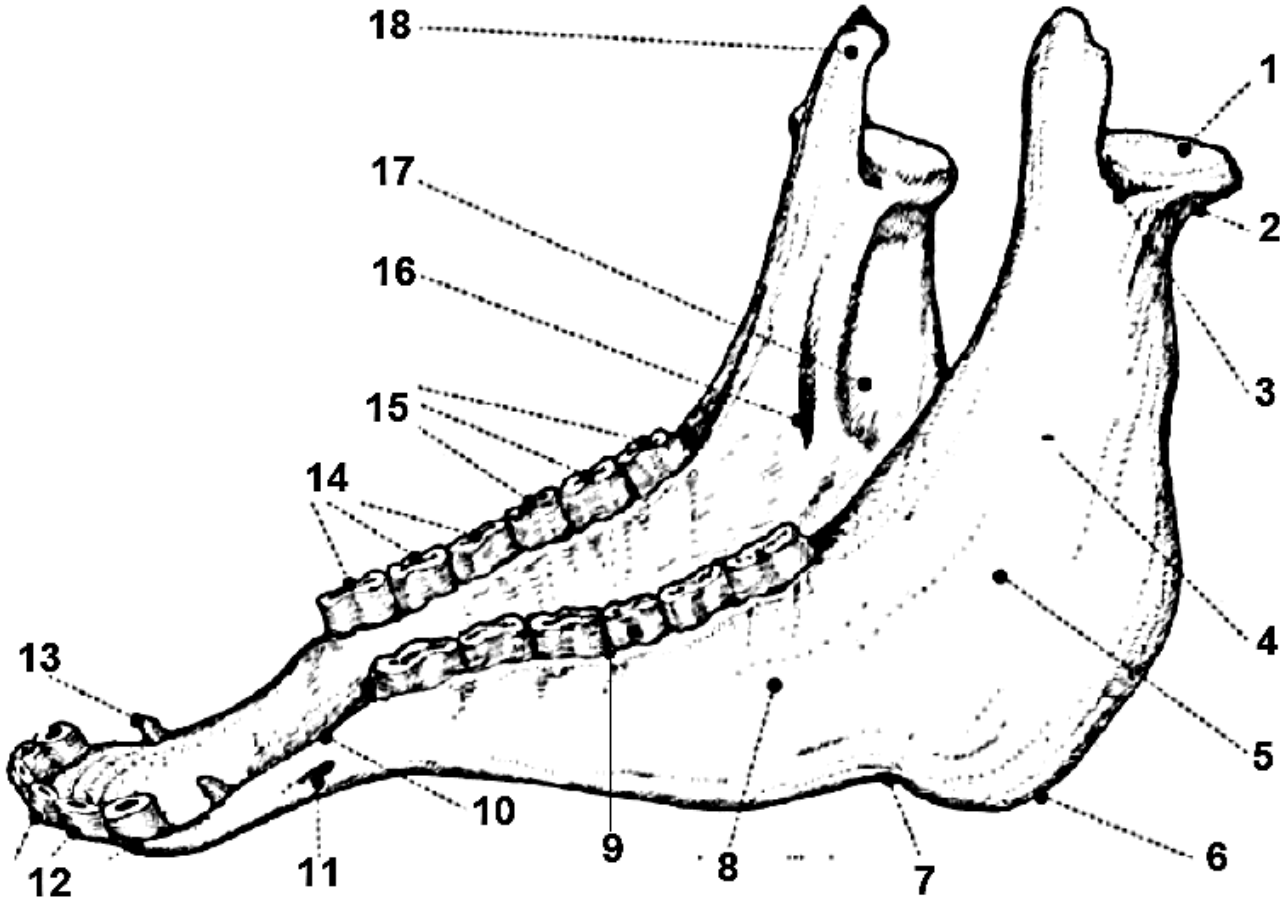

1- Processo Condilar
2- Colo da Mandíbula
3- Incisura Mandibular
4- Ramo da Mandíbula
5- Fossa Massetérica
6- Ângulo da Mandíbula
7- Incisura dos Vasos Faciais
8- Corpo da Mandíbula
9- Borda Alveolar
10- Borda Interalveolar
11- Forame Mentoniano
12- Dentes Incisivos
13- Dente Canino
14- Dentes Pré-molares
15- Dentes Molares
16- Forame Mandibular
17- Fossa Pterigóidea
18- Processo Coronóide

Traduzido, editado e adaptado de SINGH (2018e)

DENTIÇÃO: ANATOMIA E CRONOLOGIA

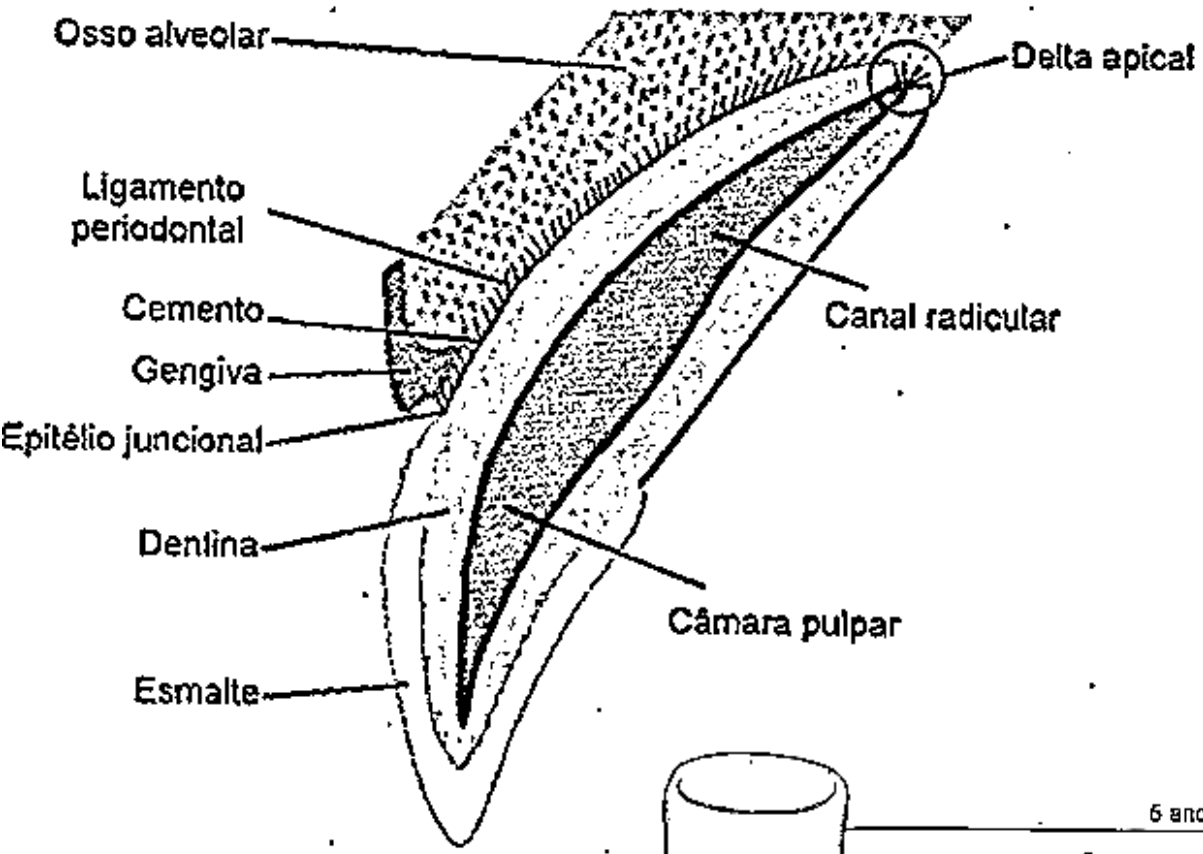

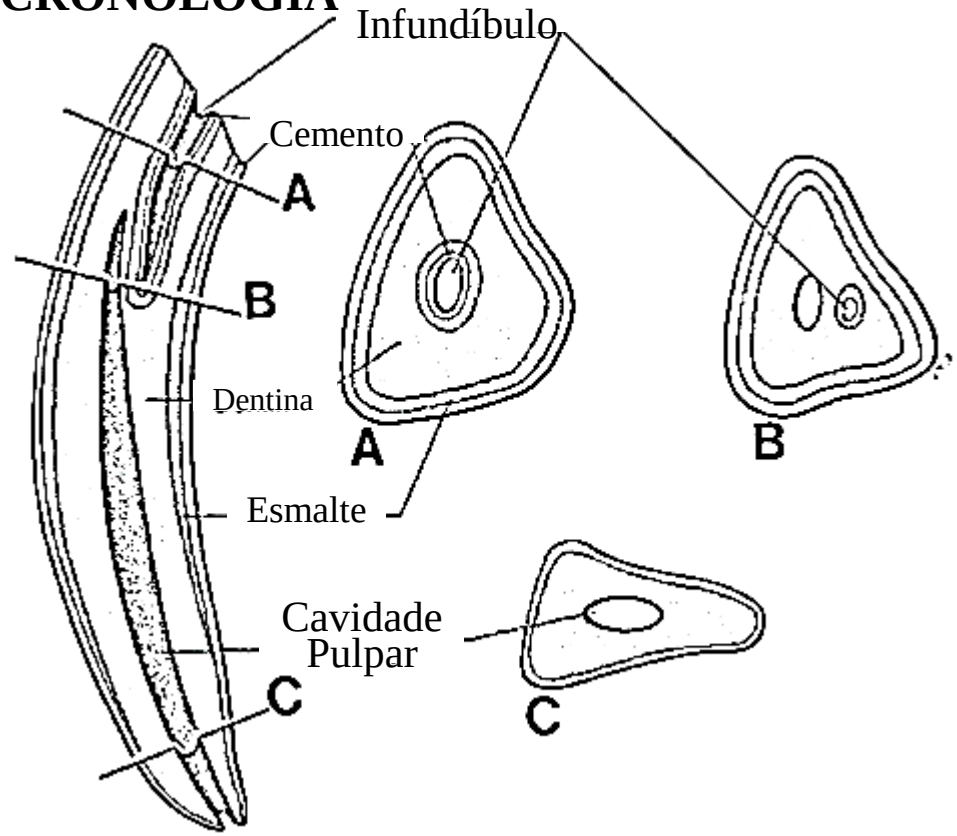

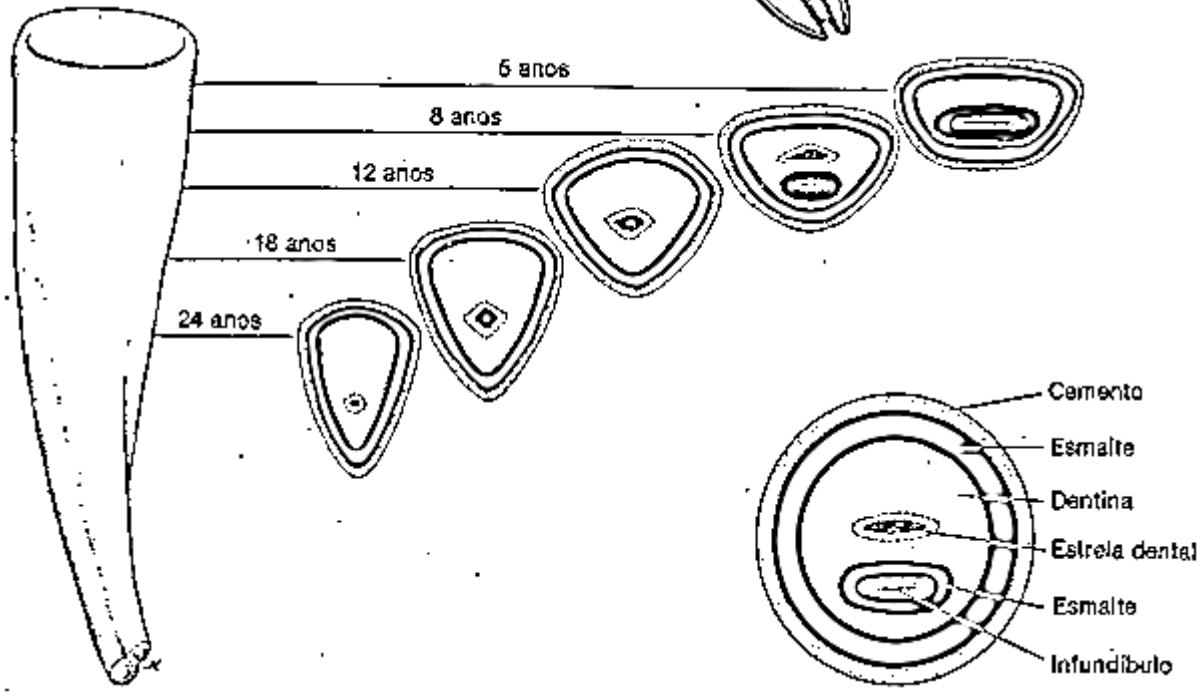

Traduzido, editado e adaptado de CLAIR & SISSON (1973), BANKS (1993) e GIOSO (2003)

OSSO HIÓIDE

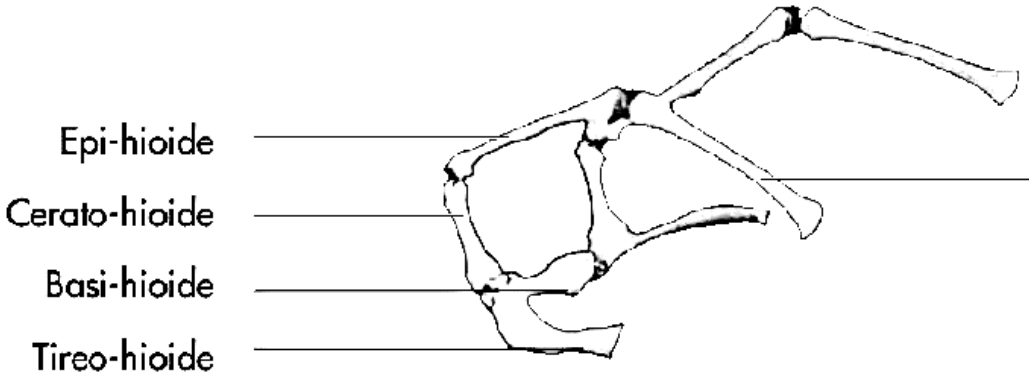

Gato

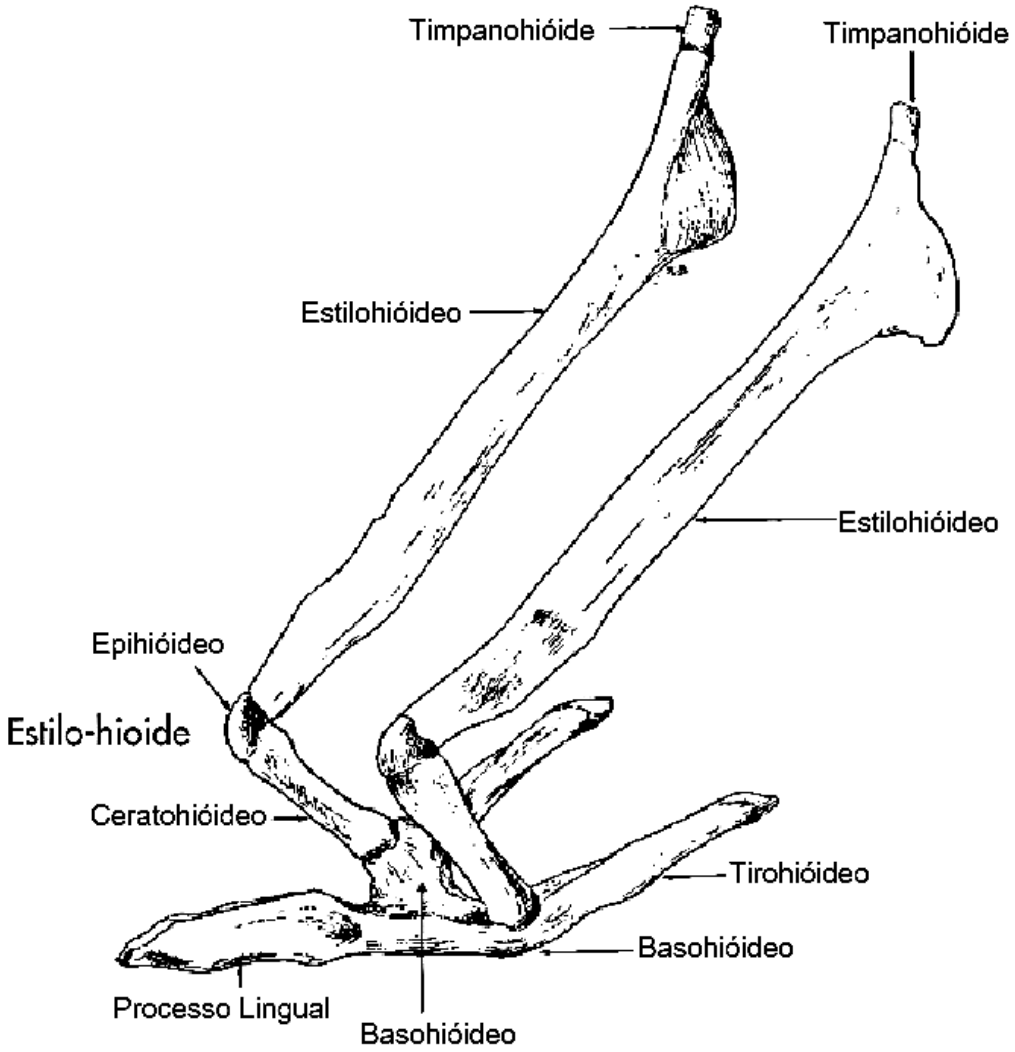

Equino

(BARONE, 1976b; LIEBICH & KÖNIG, 2016a)

VÉRTEBRAS CERVICAIS: ATLAS

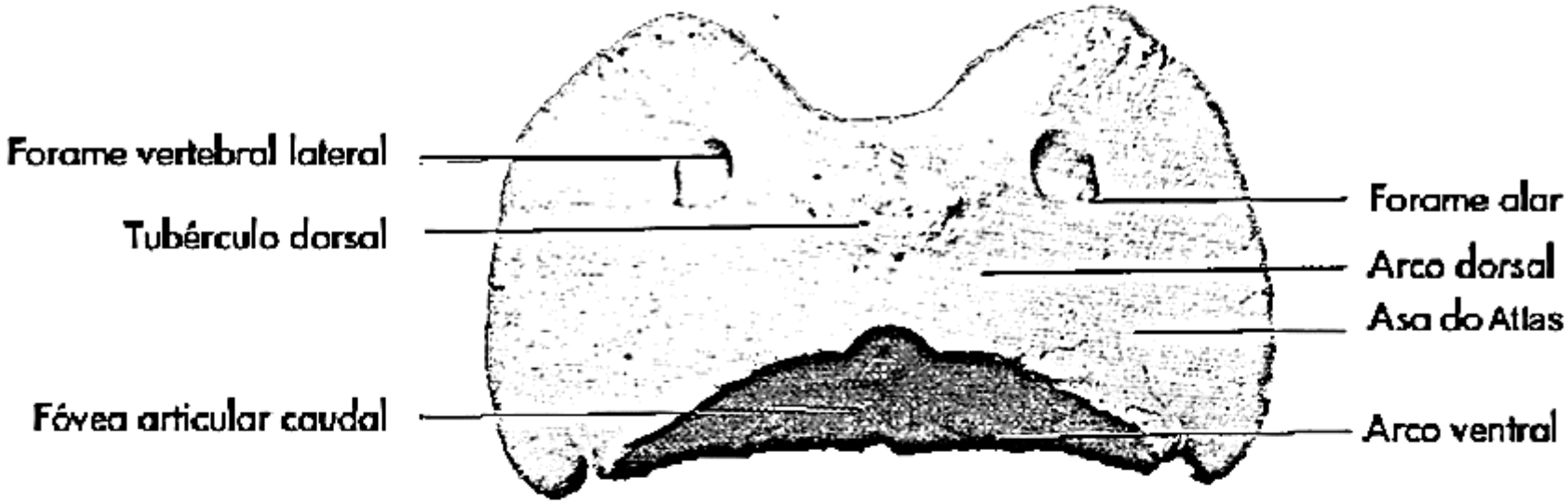

Atlas Bovino

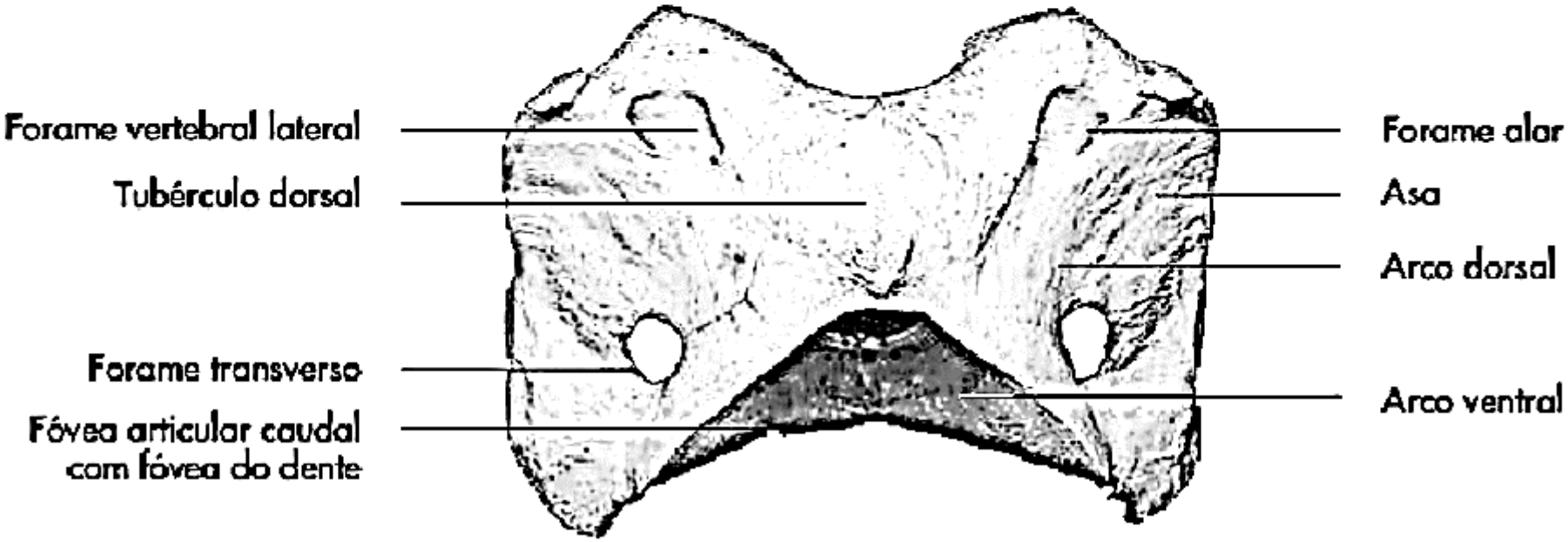

Atlas Equino

(LIEBICH & KÖNIG, 2016a)

VÉRTEBRAS CERVICAIS :AXIS

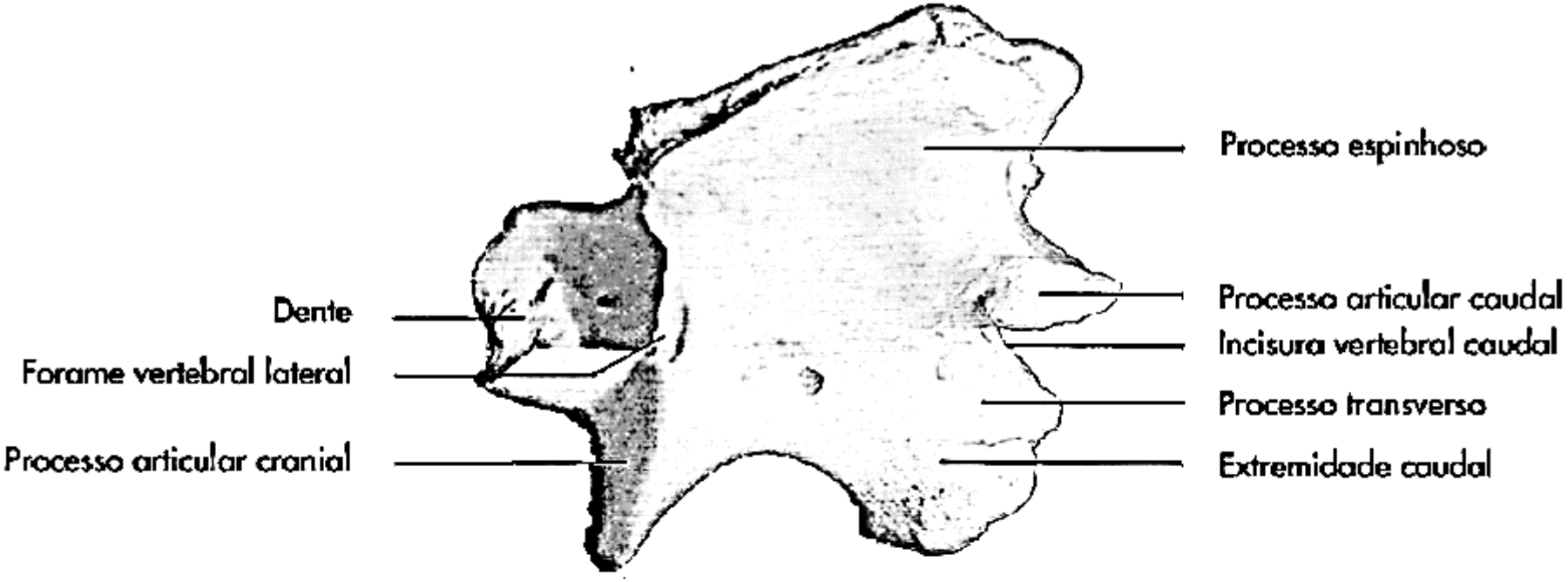

Axis Bovino

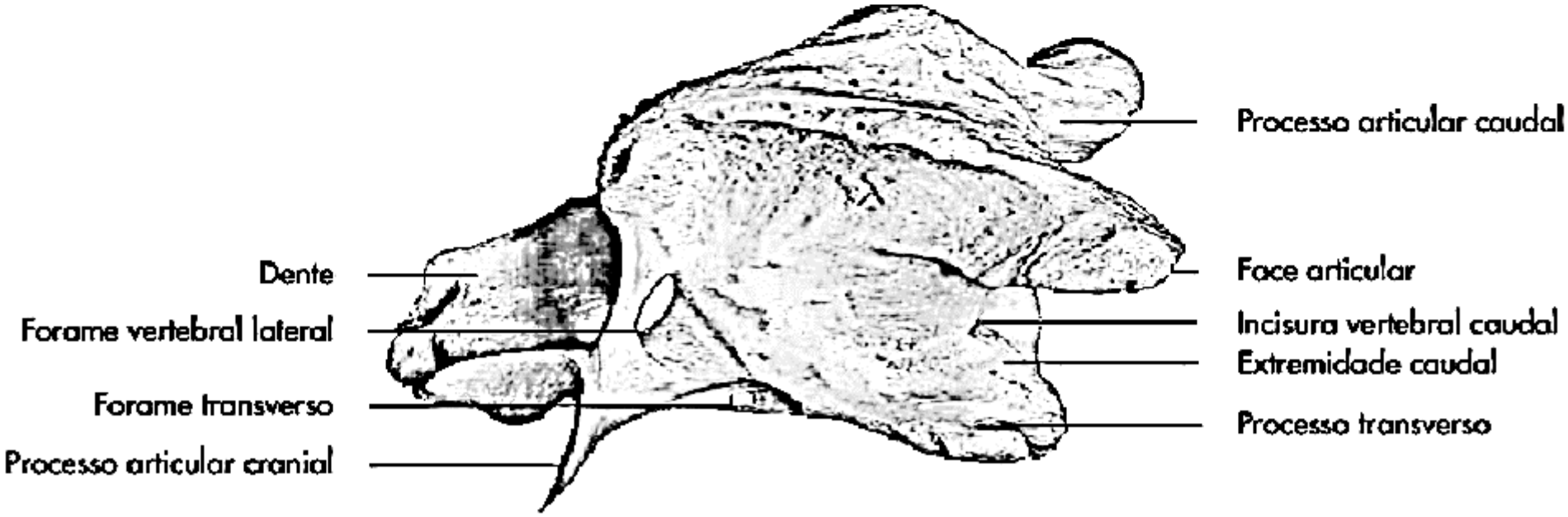

(LIEBICH & KÖNIG, 2016a)

Axis Equino

VÉRTEBRAS CERVICAIS

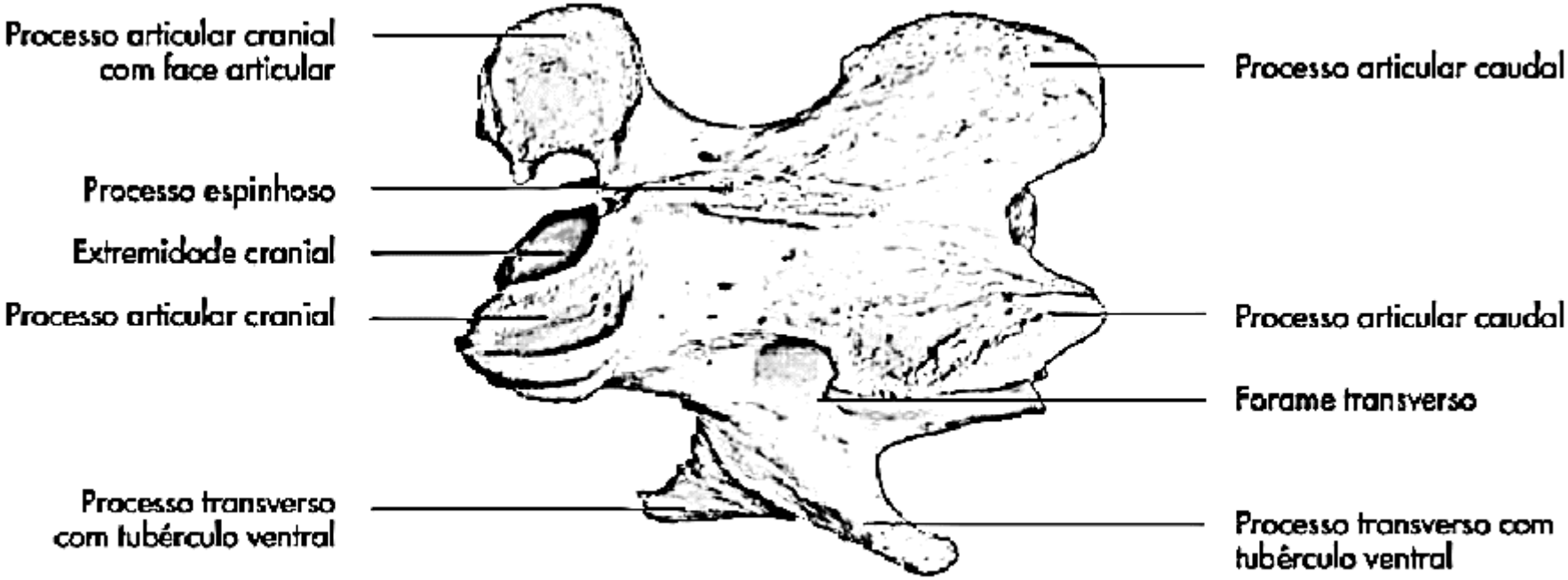

C3 Equino

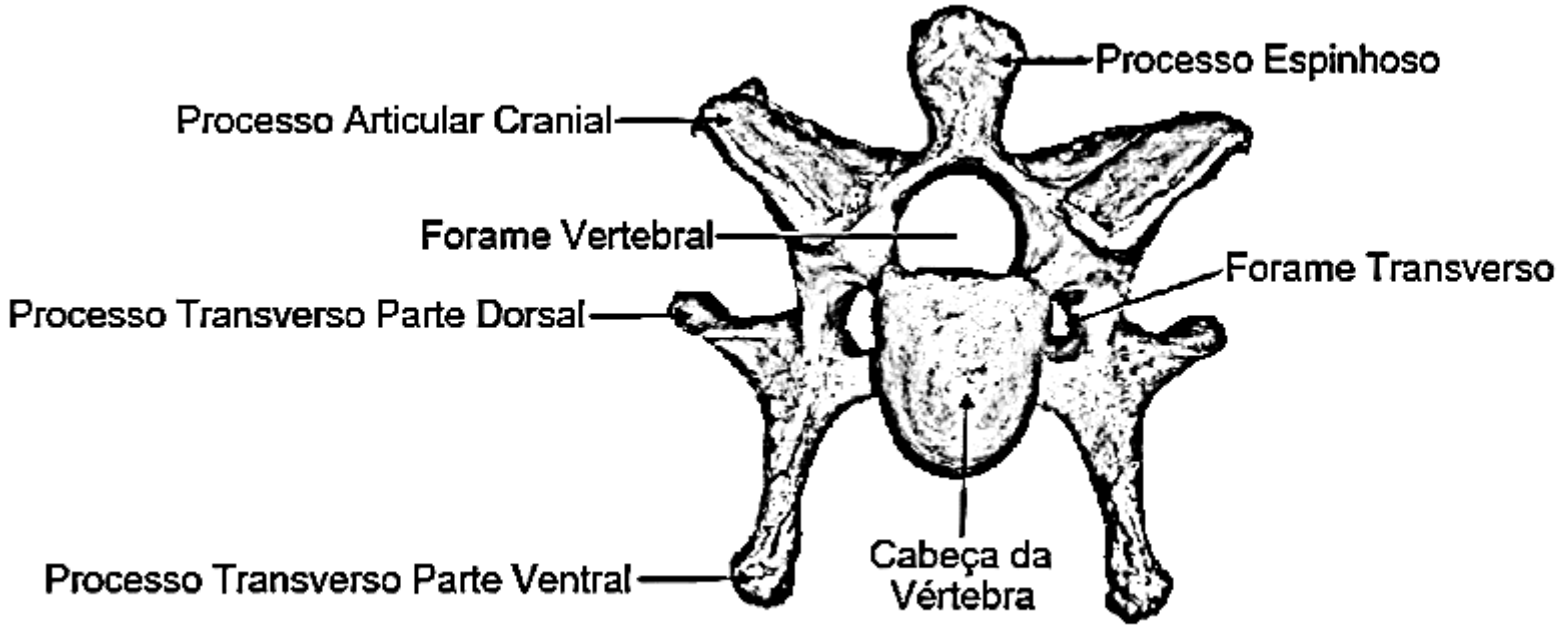

C6 Bovino

(*REIS, 2011a; LIEBICH & KÖNIG, 2016a*)

VÉRTEBRAS TORÁCICAS EQUINAS

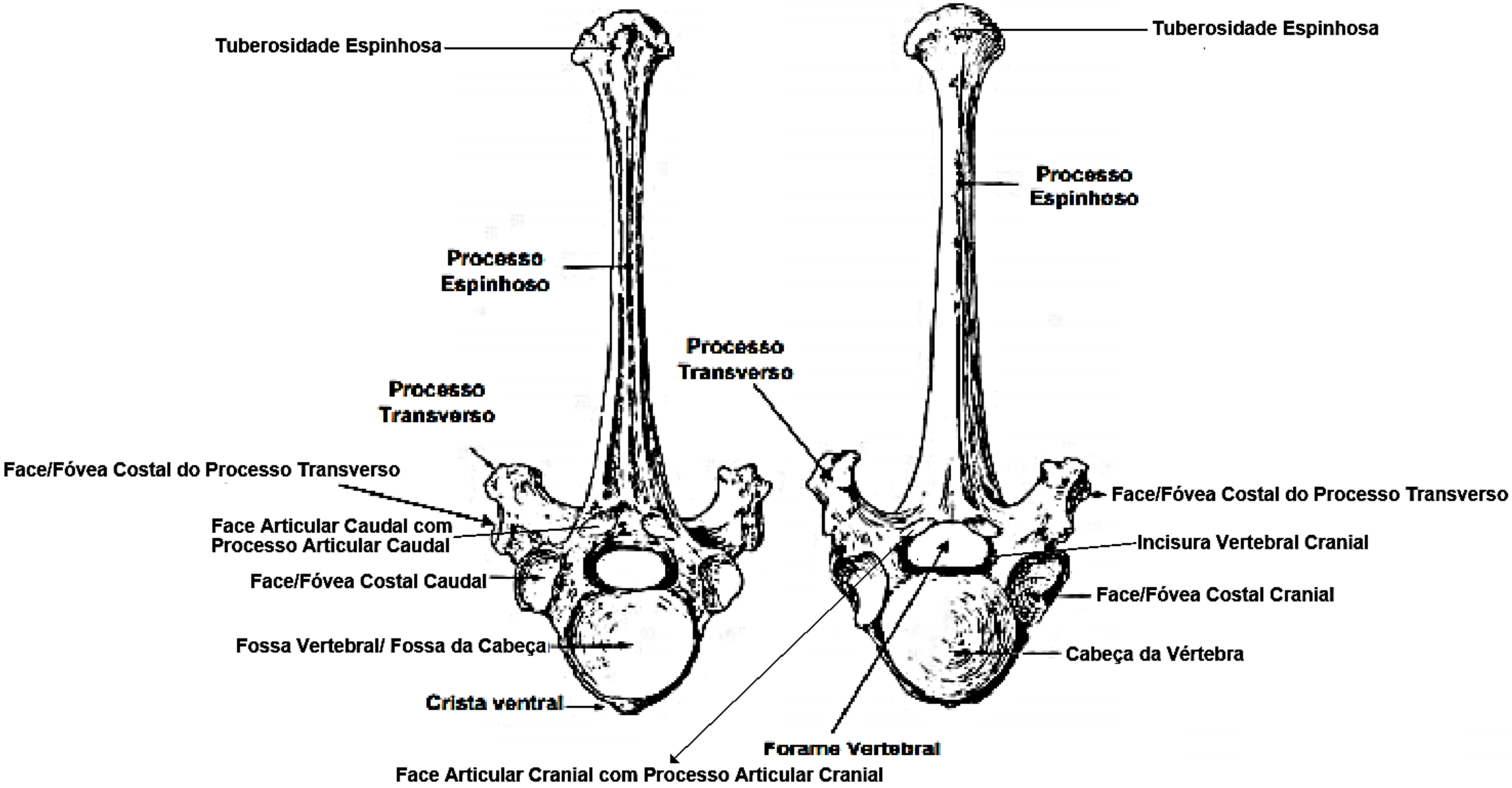

(LEGGI *et al*., 2000)

VÉRTEBRA TORÁCICA VISTA LATERAL

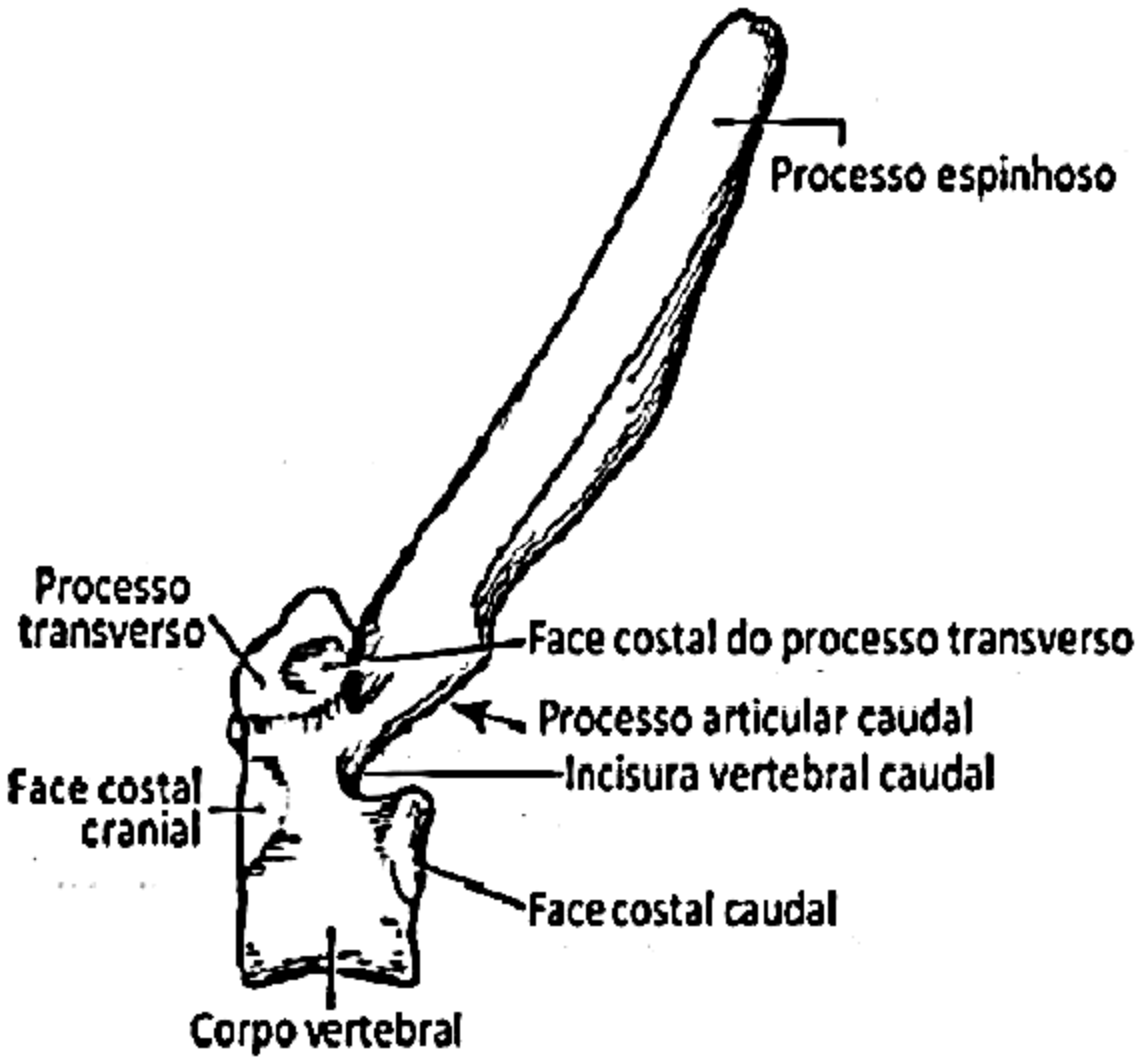

Vista Lateral

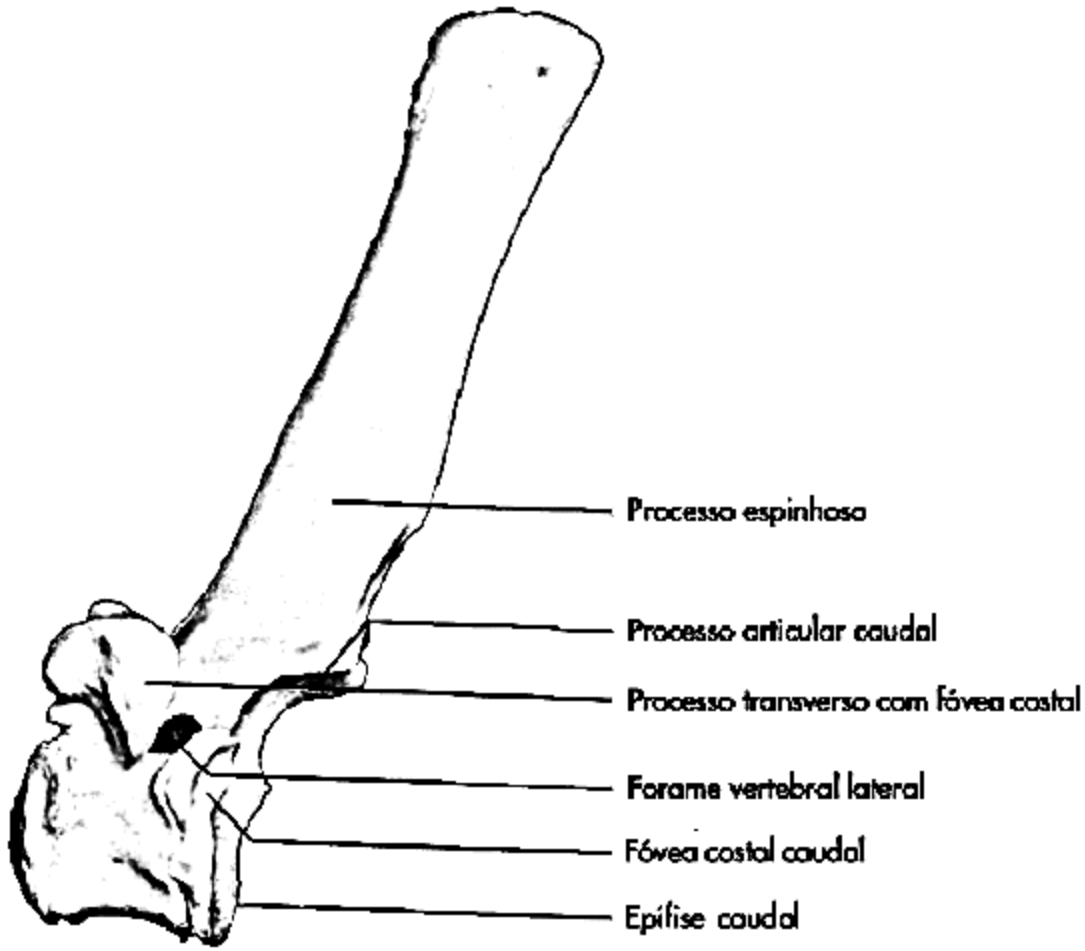

Vista Lateral

Traduzido, editado e adaptado de EVANS & LAHUNTA (2017) e LIEBICH & KÖNIG (2016a)

COSTELAS

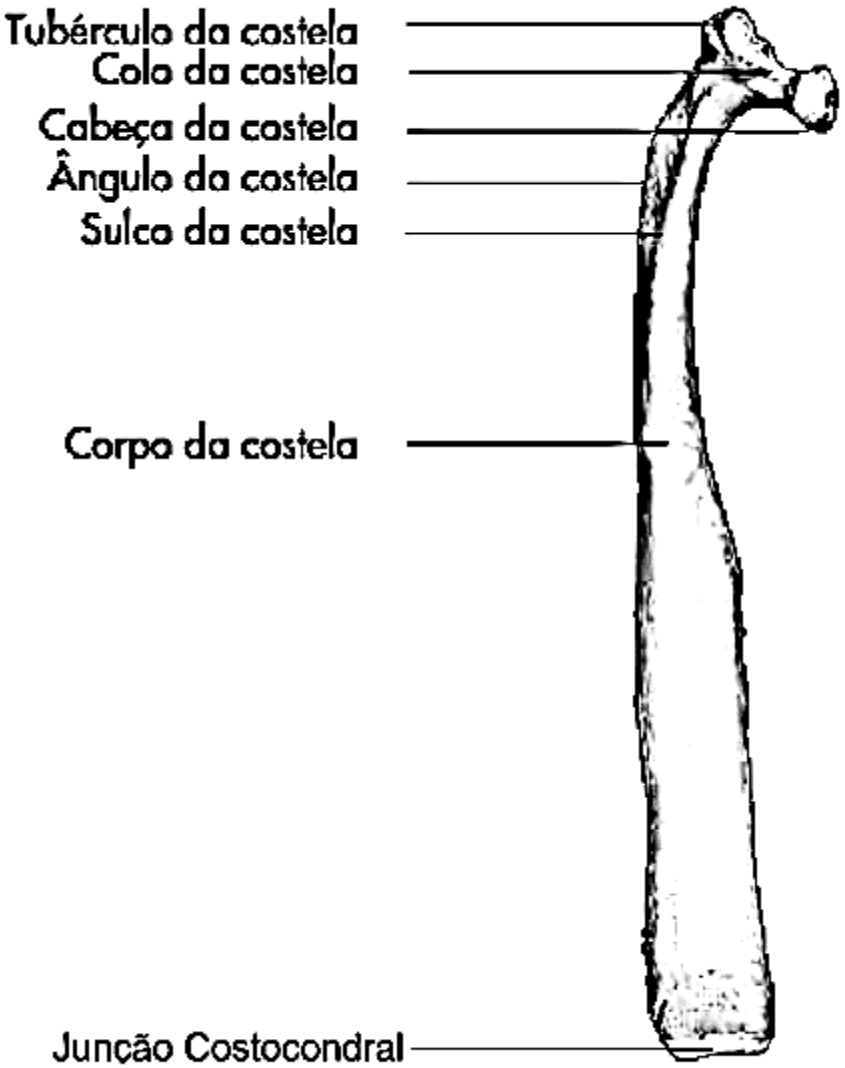

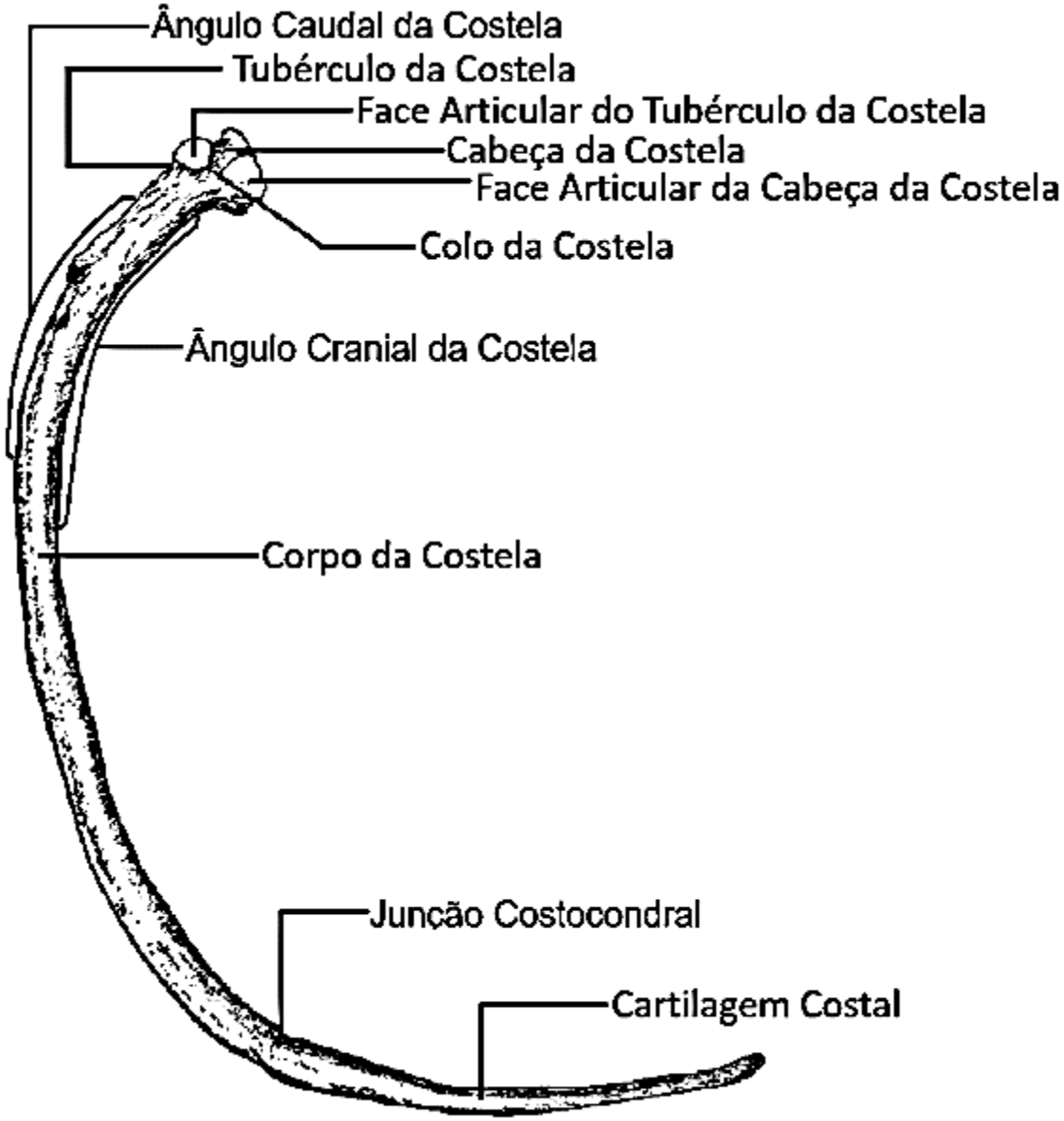

(LEGGI *et al*., 2000; LIEBICH & KÖNIG, 2016a)

ESTERNO

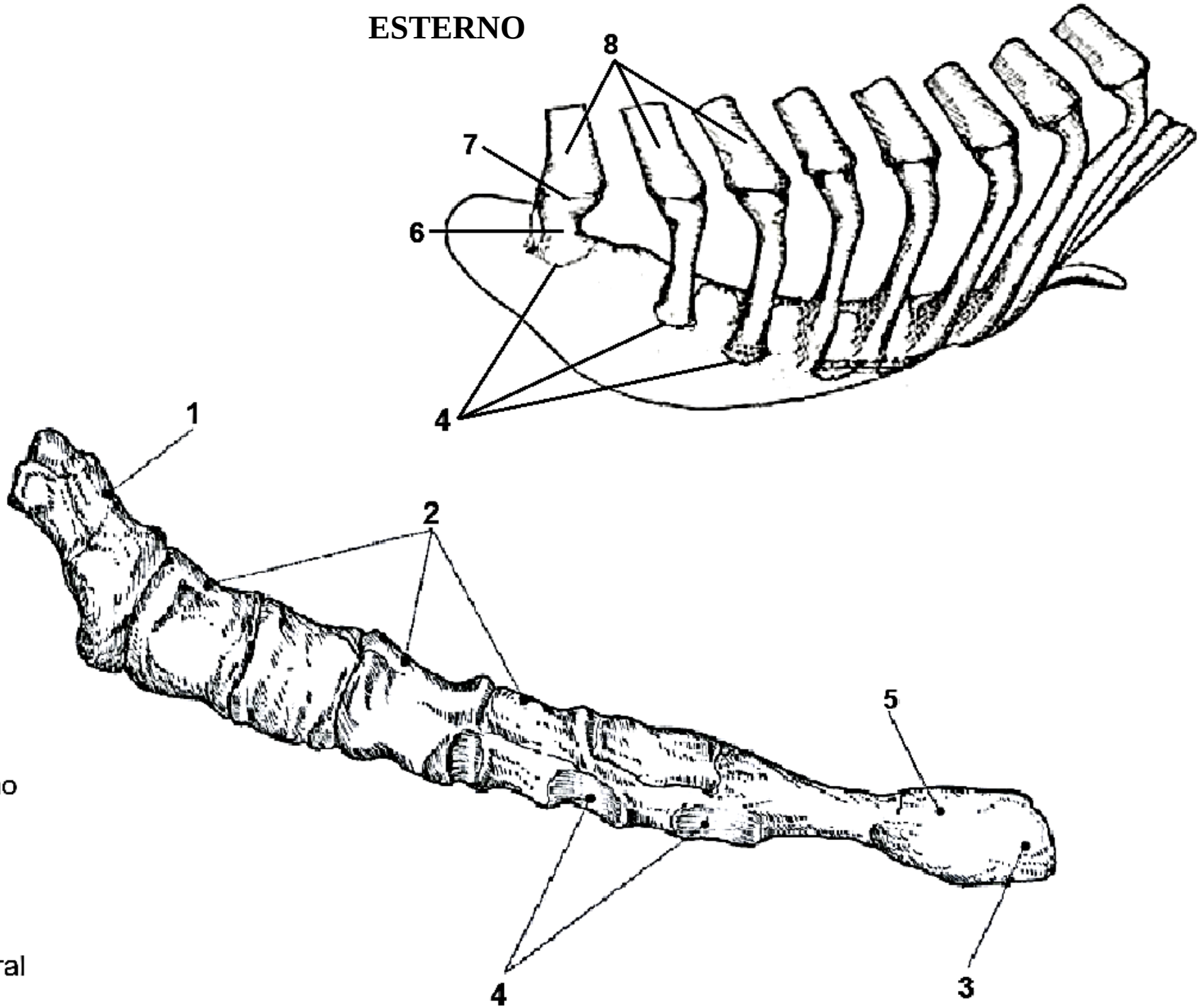

1- Manúbrio do Esterno
2- Esternebras
3- Cartilagem Xifóide
4- Incisuras Costais
5- Processo Xifóide
6- Cartilagem Costal
7- Junção Costocondral
8- Costelas

Traduzido, editado e adaptado de LEGGI *et al*. (2000) e SINGH (2018e)

VÉRTEBRAS LOMBARES

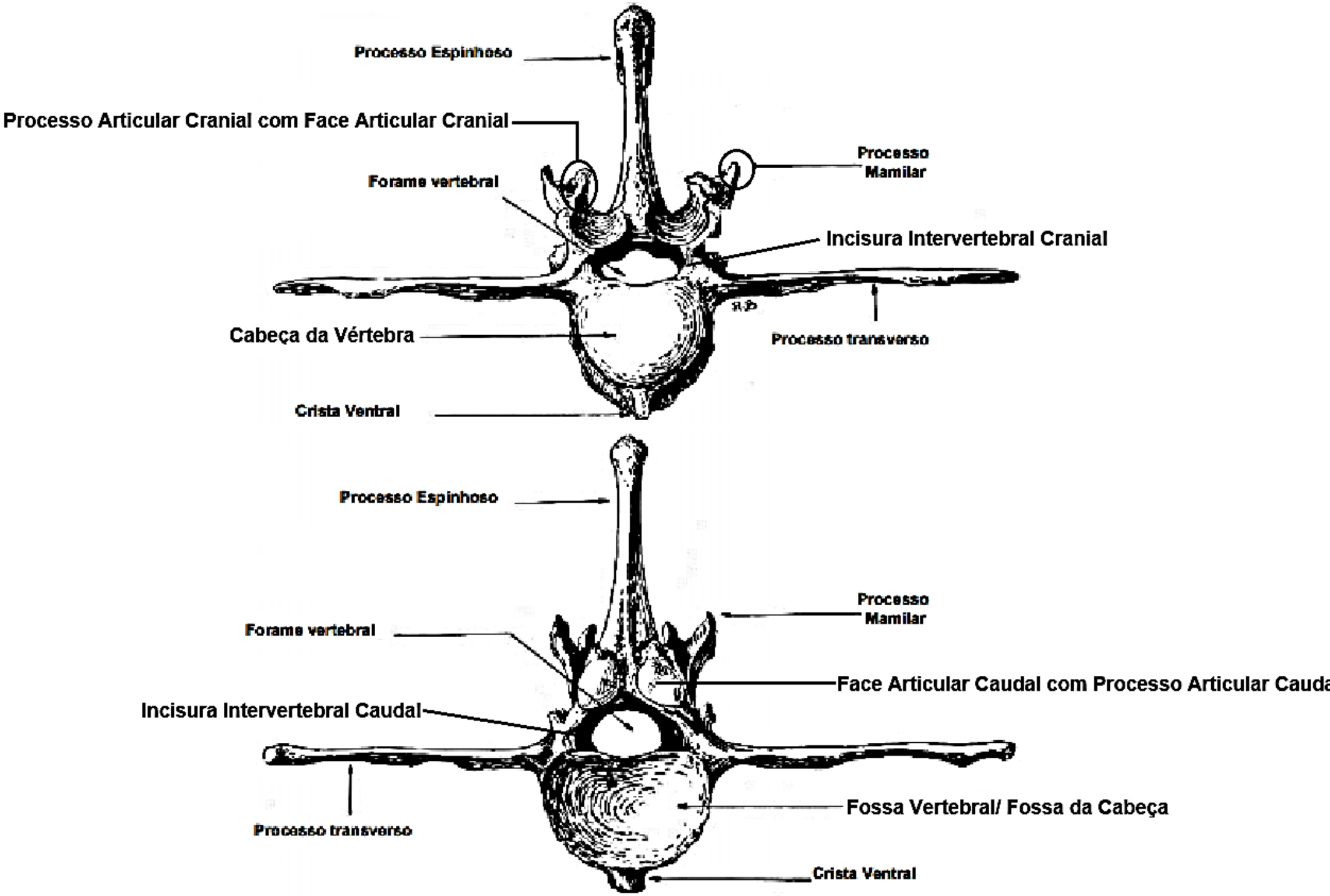

(LEGGI *et al*., 2000)

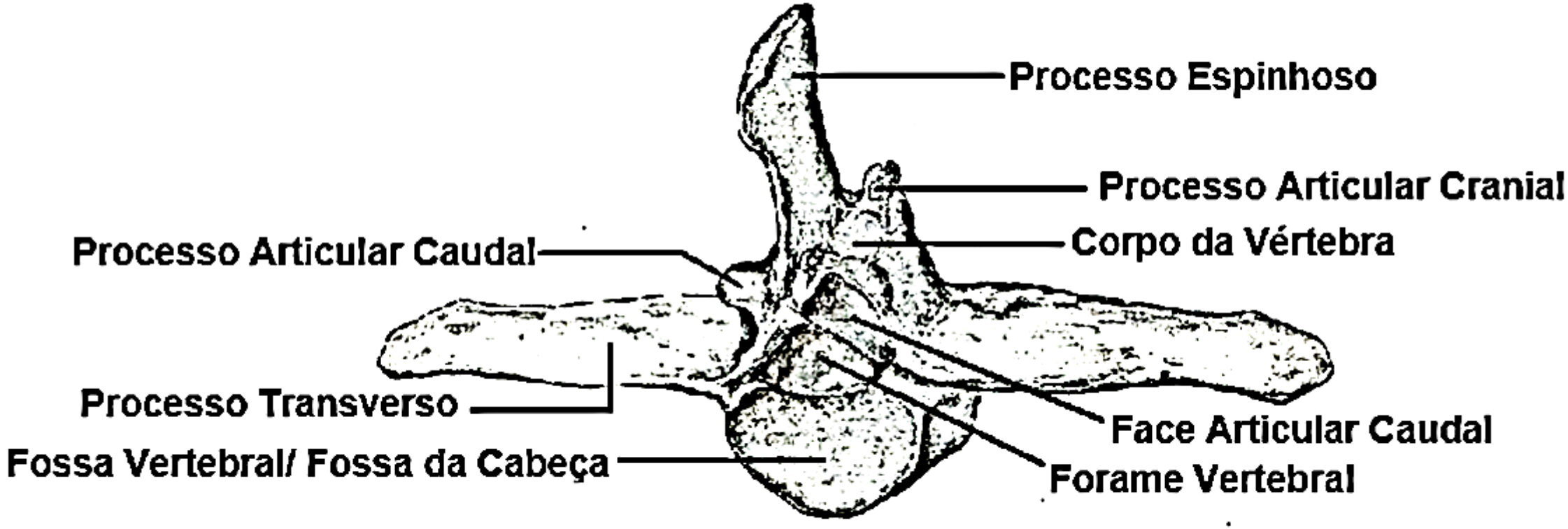

Vista Caudal

Traduzido, editado e adaptado de POPESKO (2012)

VÉRTEBRAS SACRAIS – VISTA DORSAL

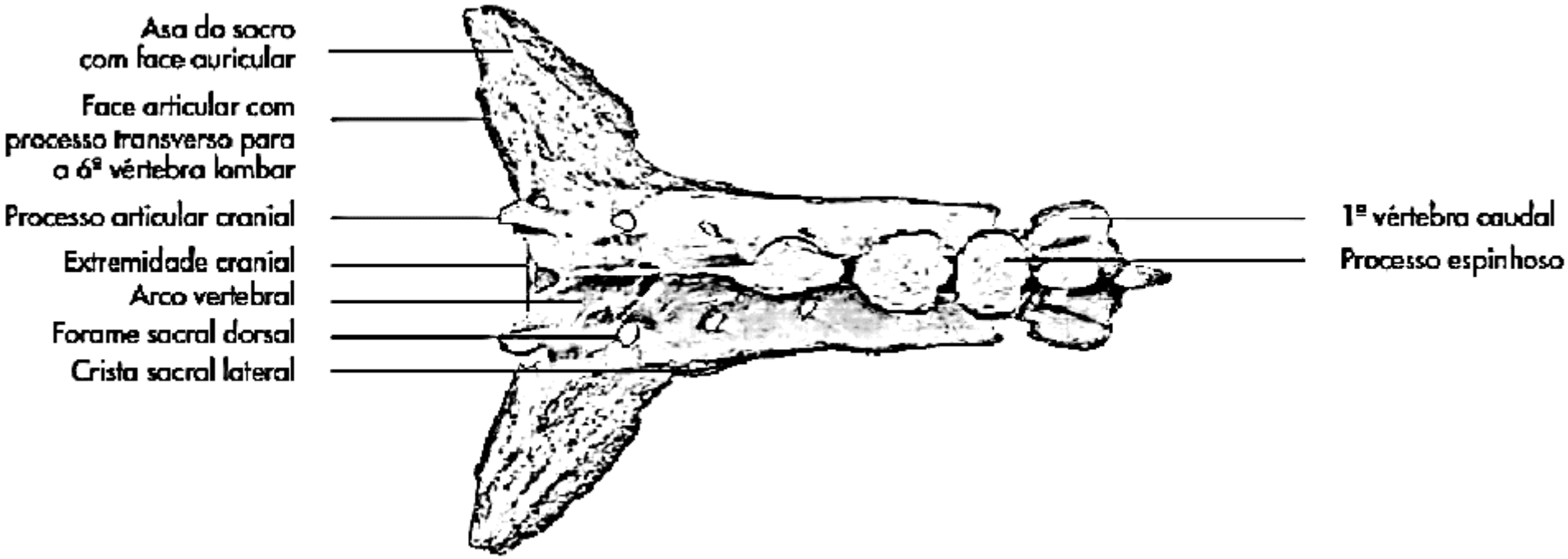

Equino vista dorsal

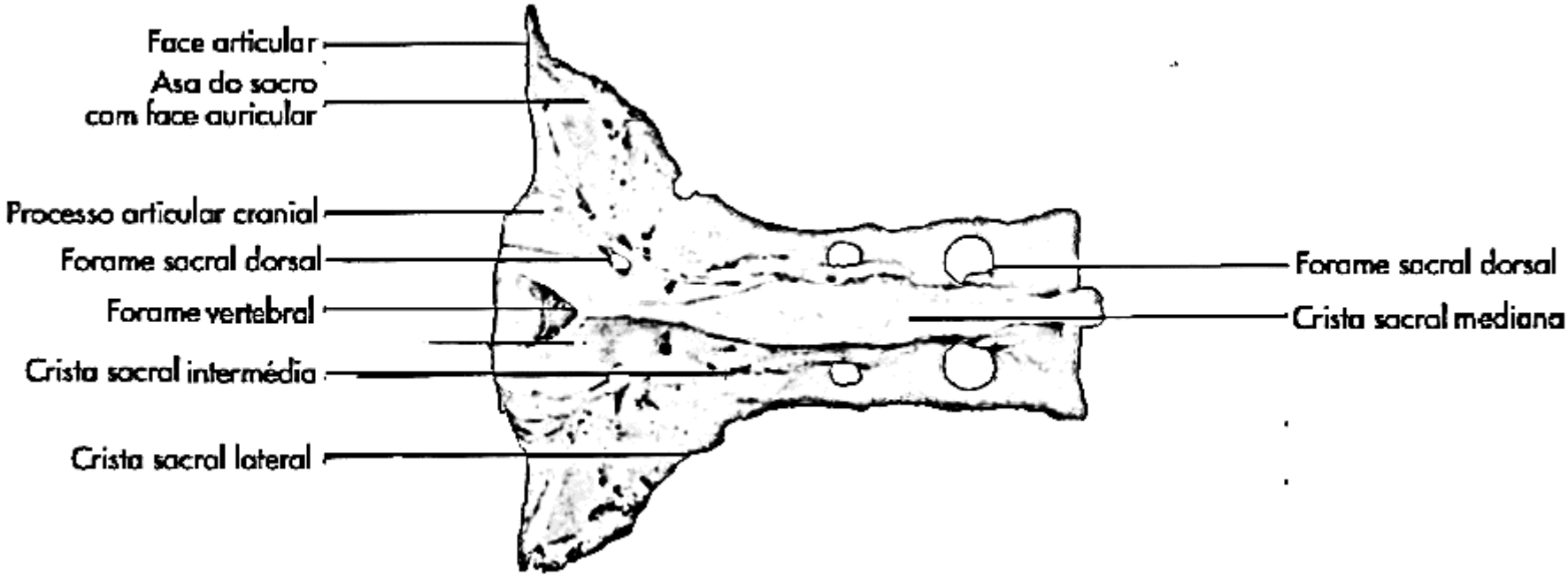

Bovino vista dorsal

(LIEBICH & KÖNIG, 2016a)

VÉRTEBRAS SACRAIS VISTA LATERAL

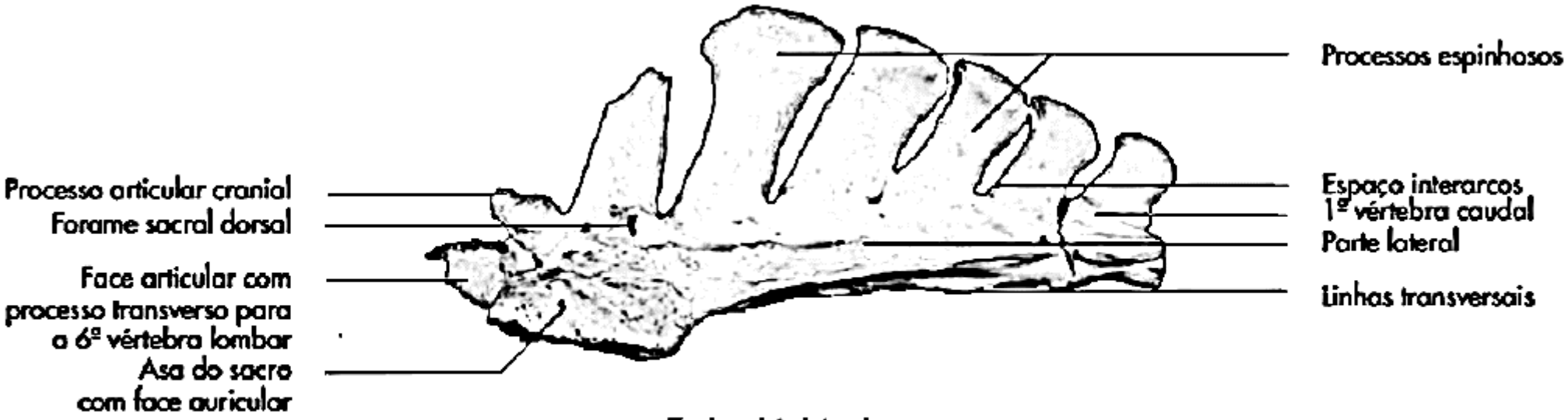

Equino vista lateral

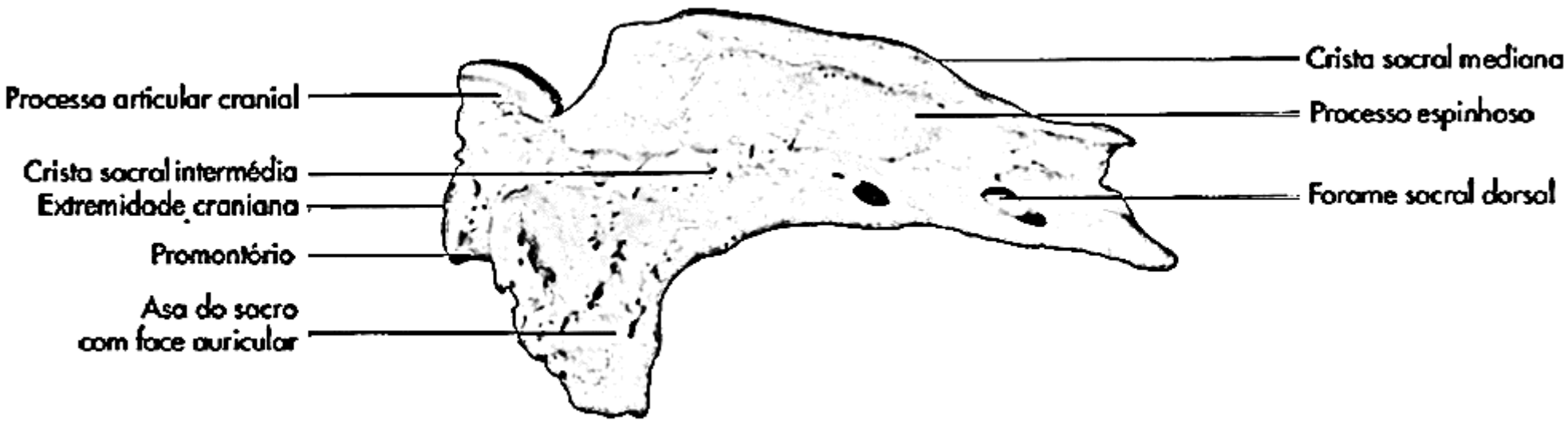

Bovino vista lateral

(LIEBICH & KÖNIG, 2016a)

VÉRTEBRA SACRAL VISTA VENTRAL

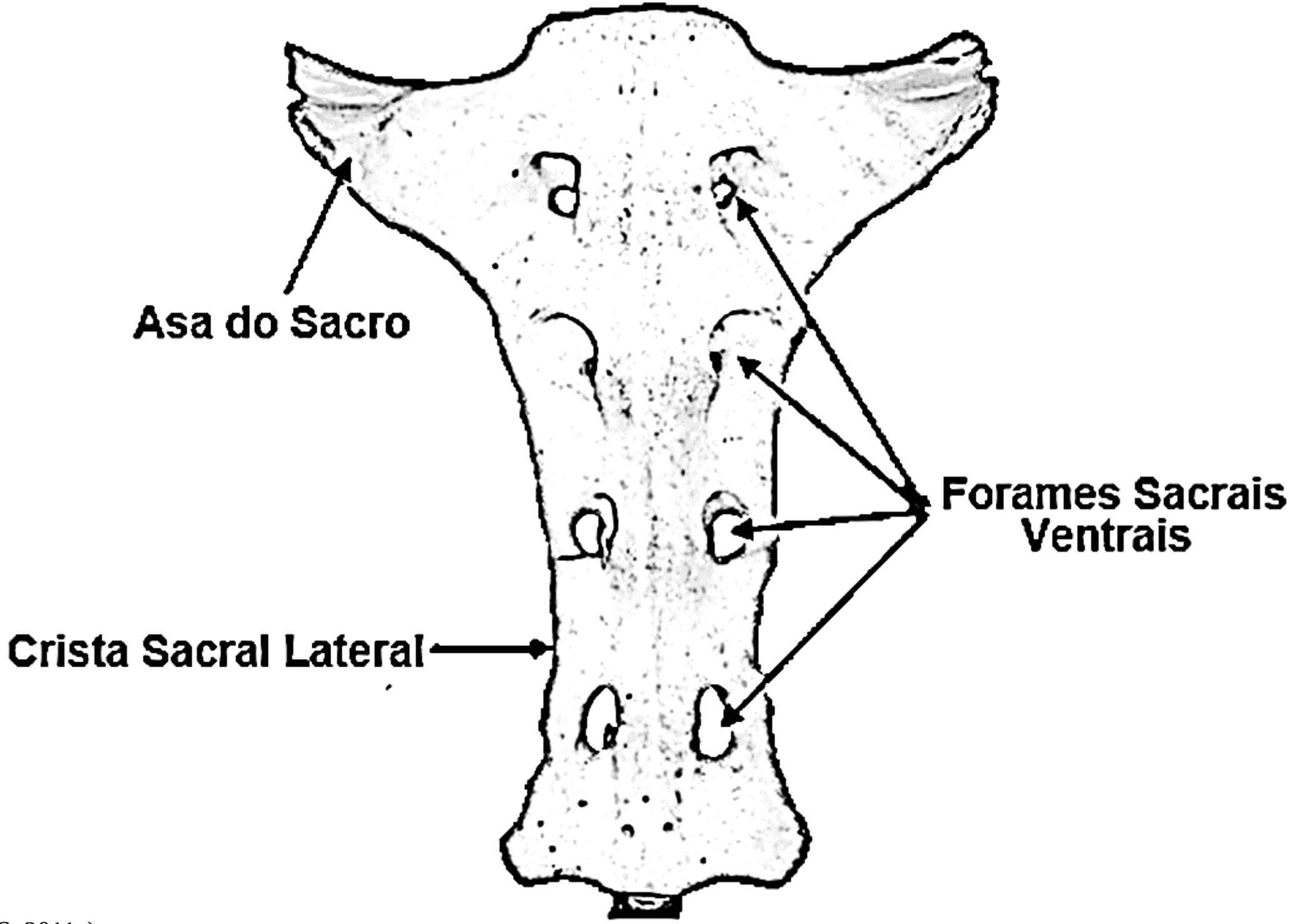

(REIS, 2011a)

VÉRTEBRAS CAUDAIS BOVINAS

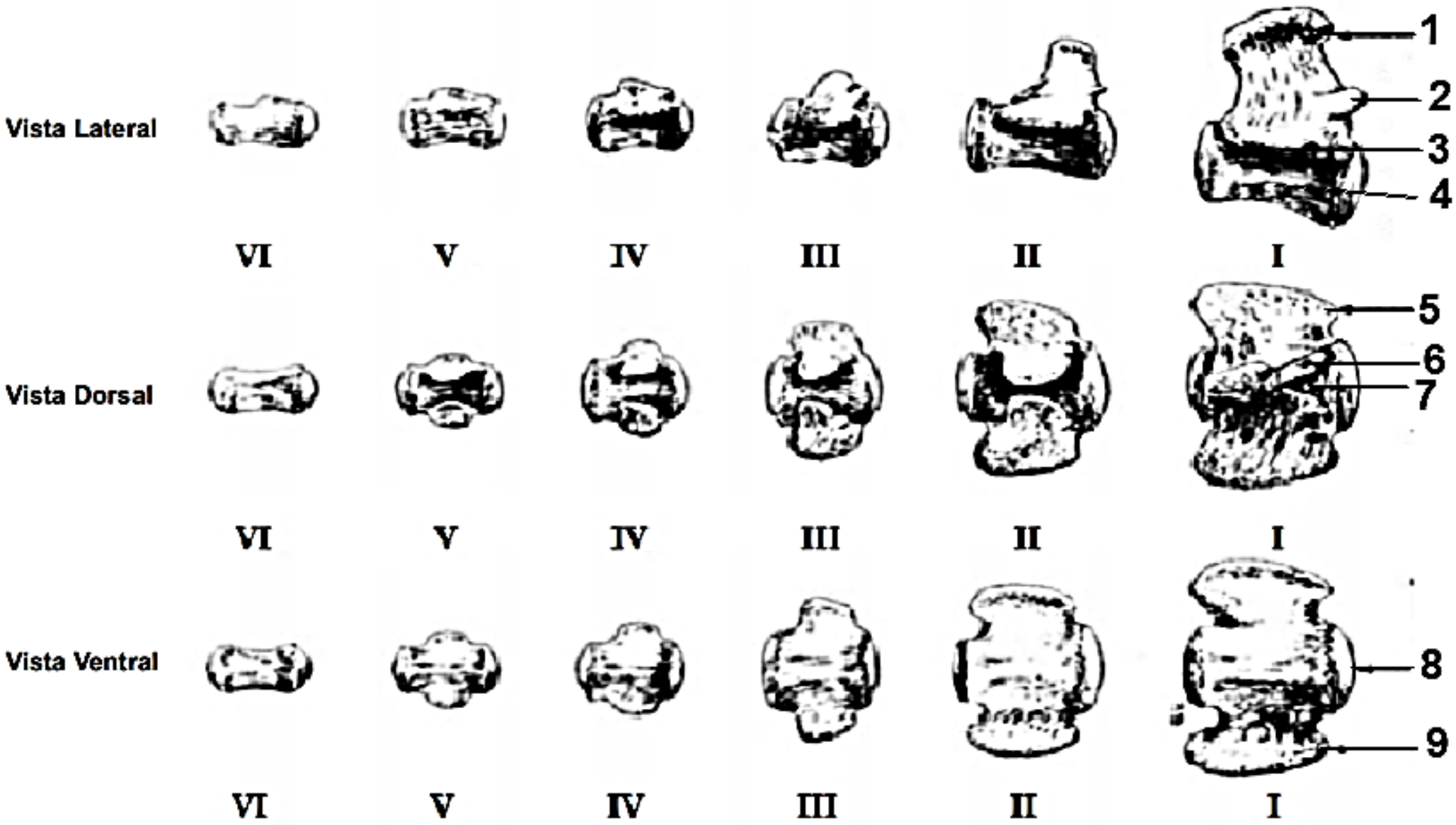

1- Processo Espinhoso
2- Processo Mamilar
3- Processo Transverso
4- Corpo da Vertebra
5- Processo Transverso
6- Processo Mamilar
7- Forame Vertebral
8- Cabeça da Vertebra
9- Processo Transverso

(MARTINS, 2017)

VÉRTEBRAS CAUDAIS BOVINAS

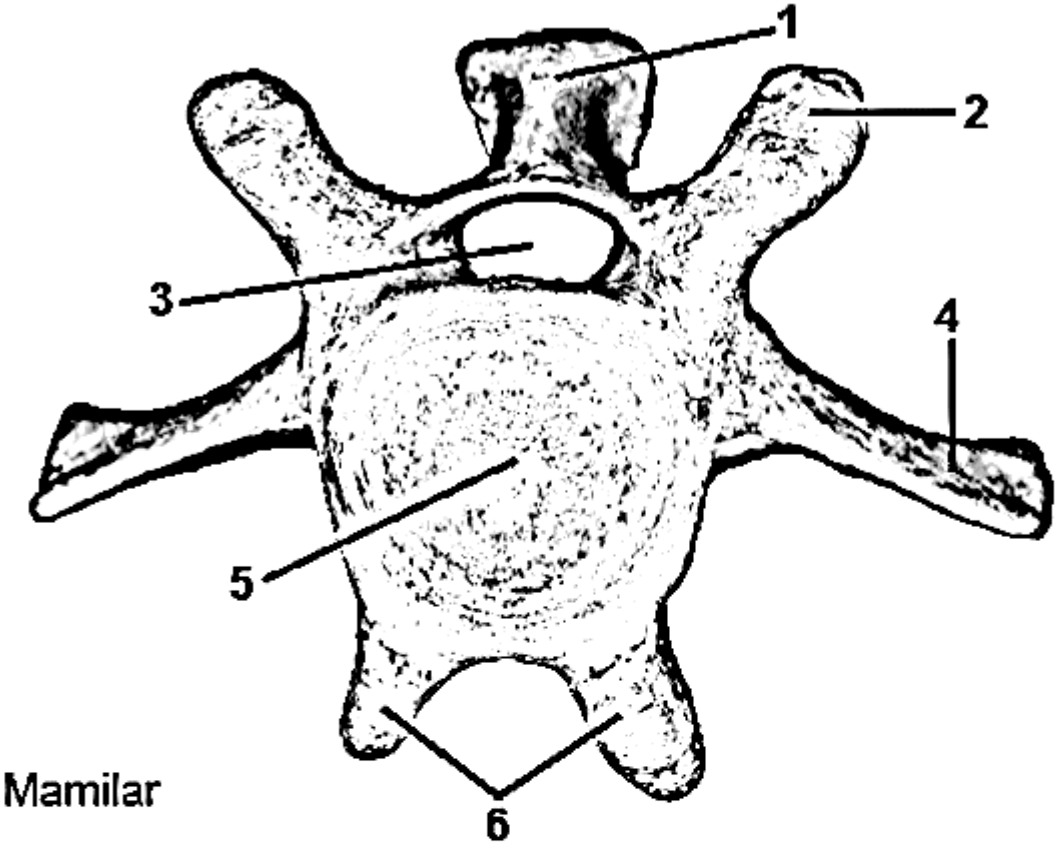

1- Processo Espinhoso
2- Processo Articular Cranial com Processo Mamilar
3- Forame Vertebral
4- Processo Transverso
5- Cabeça da Vértebra com Extremidade Cranial
6- Arco Hemal
7- Processo Mamilar

Vista Dorsal

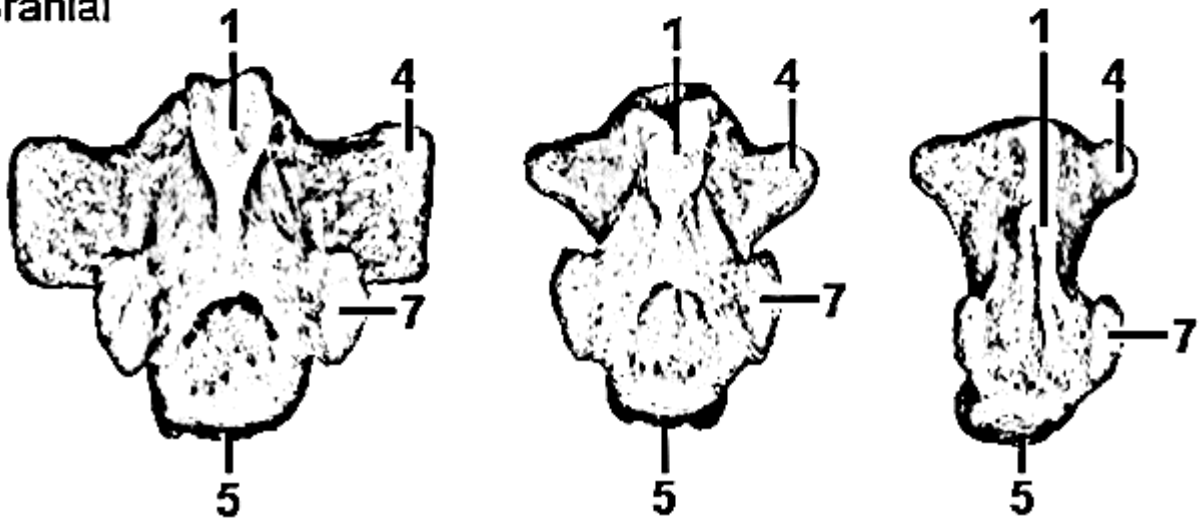

(JONATHAS, 2015)

VÉRTEBRAS CAUDAIS CANINAS

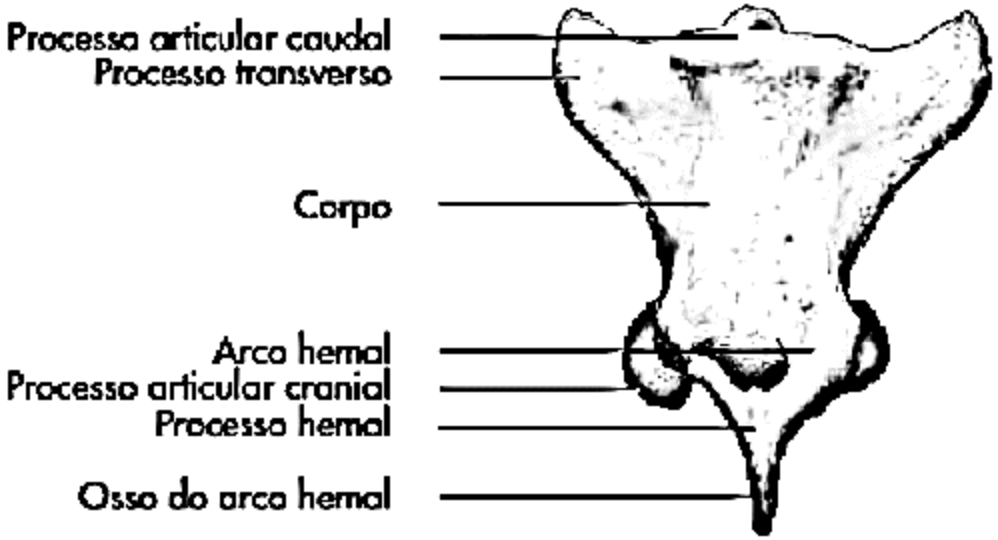

Vista Ventral

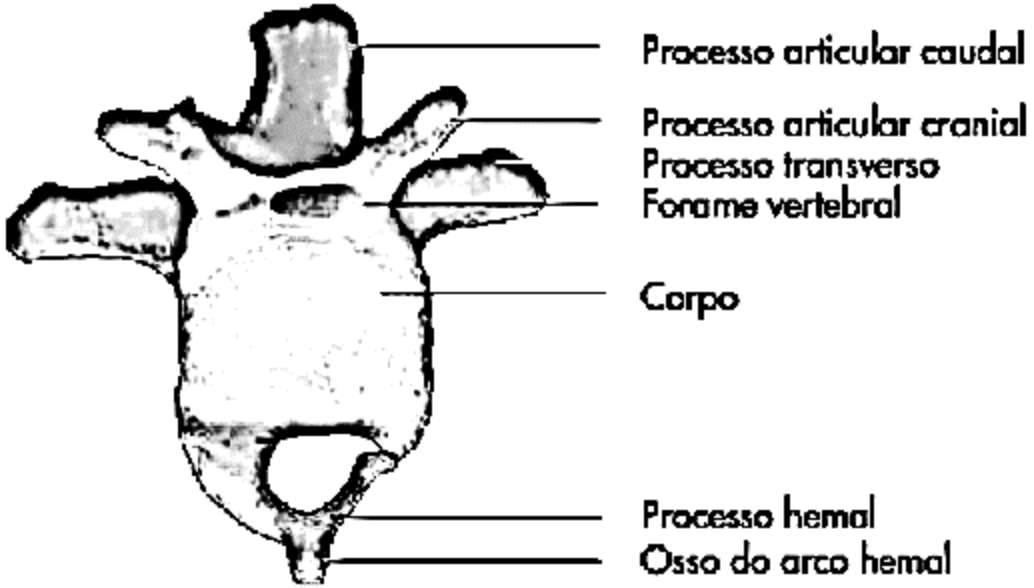

Vista Cranial

(LIEBICH & KÖNIG, 2016a)

MEMBROS TORÁCICOS: ESCÁPULAS

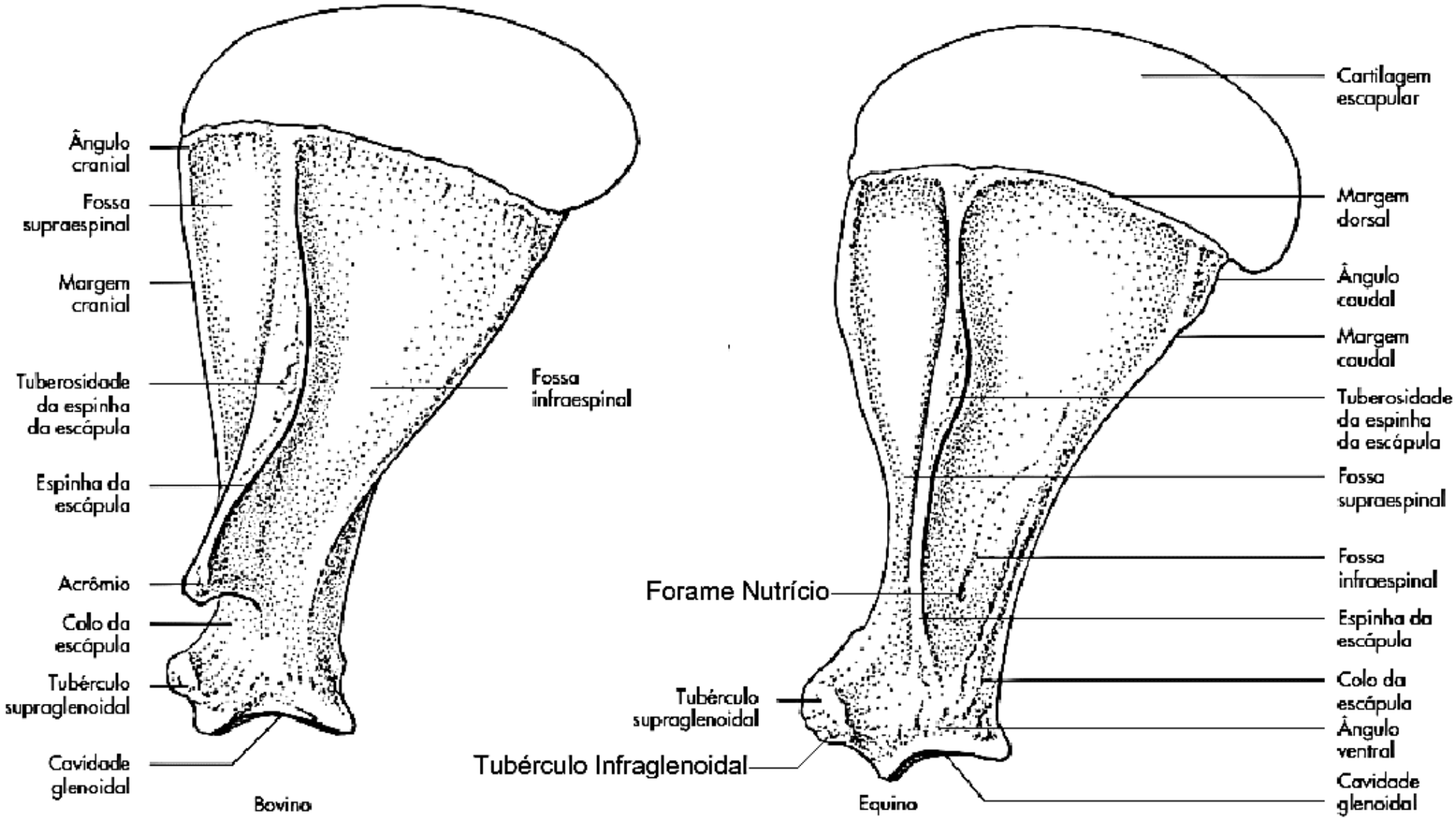

(LIEBICH & KÖNIG, 2016b)

MEMBROS TORÁCICOS: ESCÁPULAS

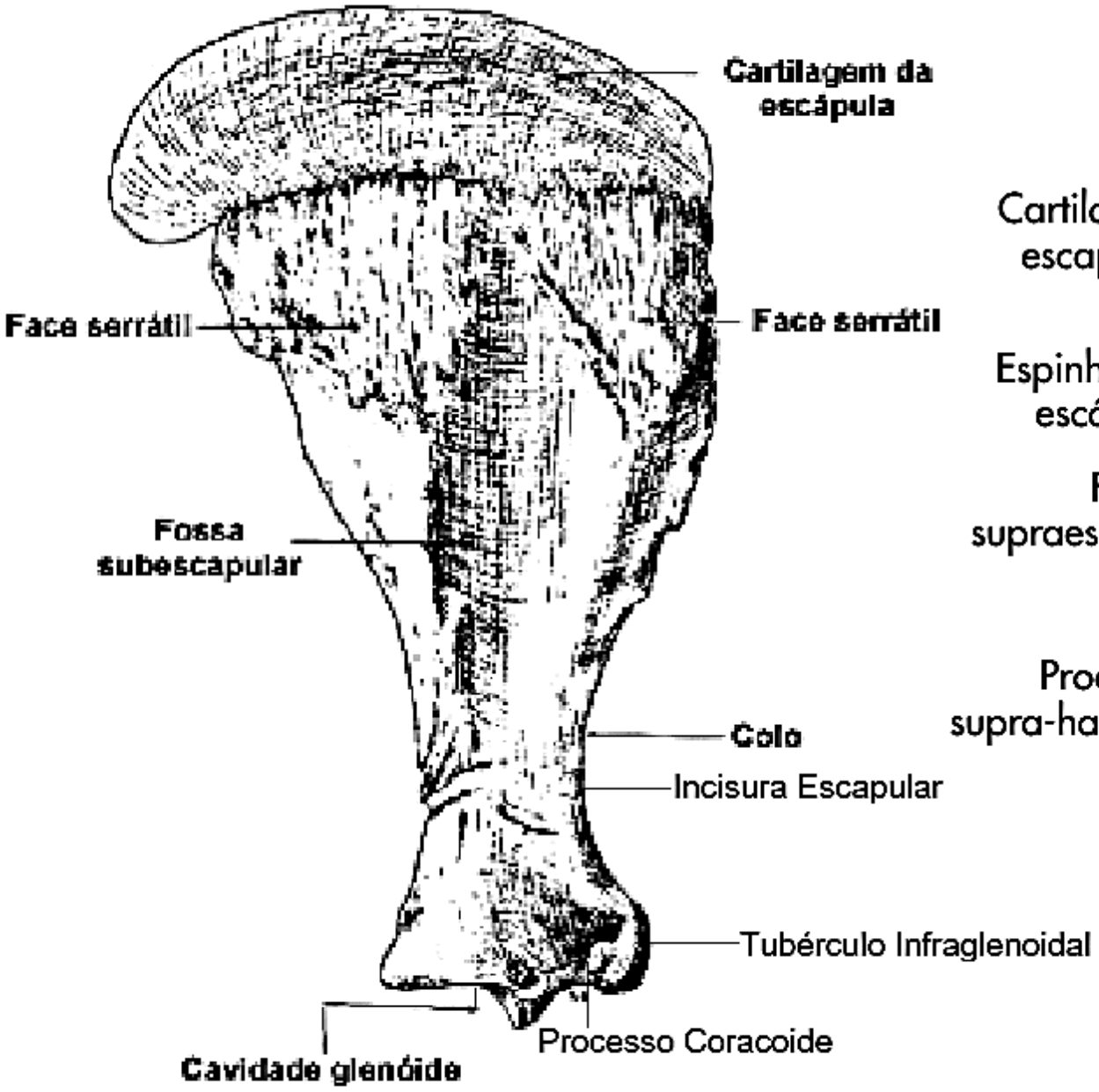

Equino

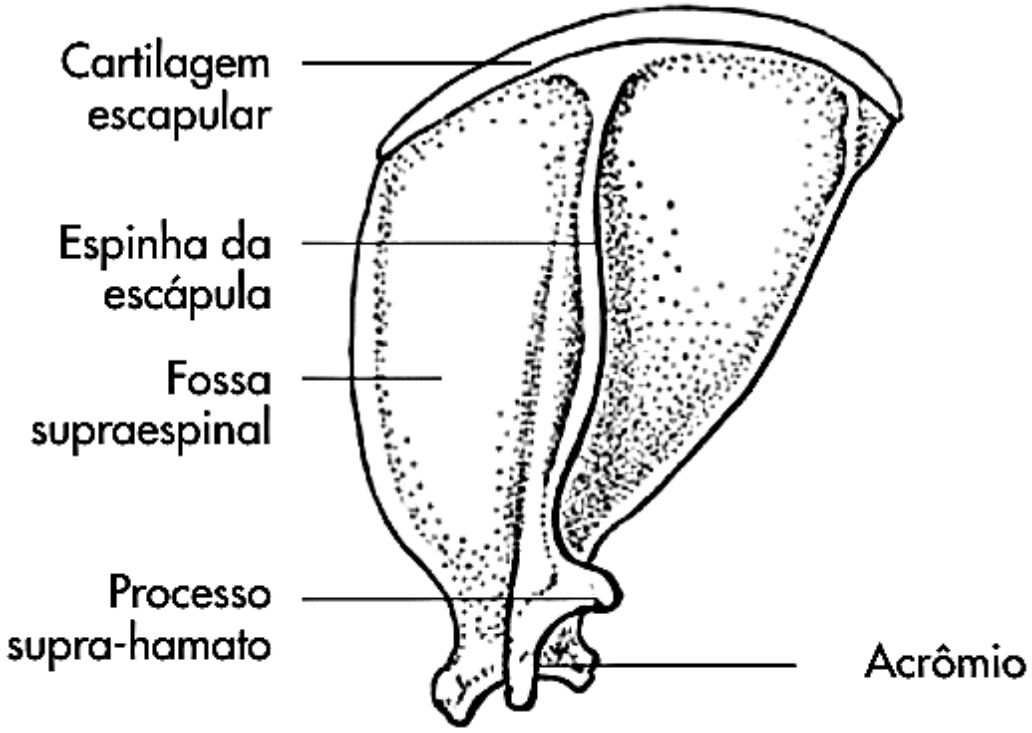

Gato

(LEGGI *et al*., 2000; LIEBICH & KÖNIG, 2016b)

MEMBROS TORÁCICOS: ÚMERO

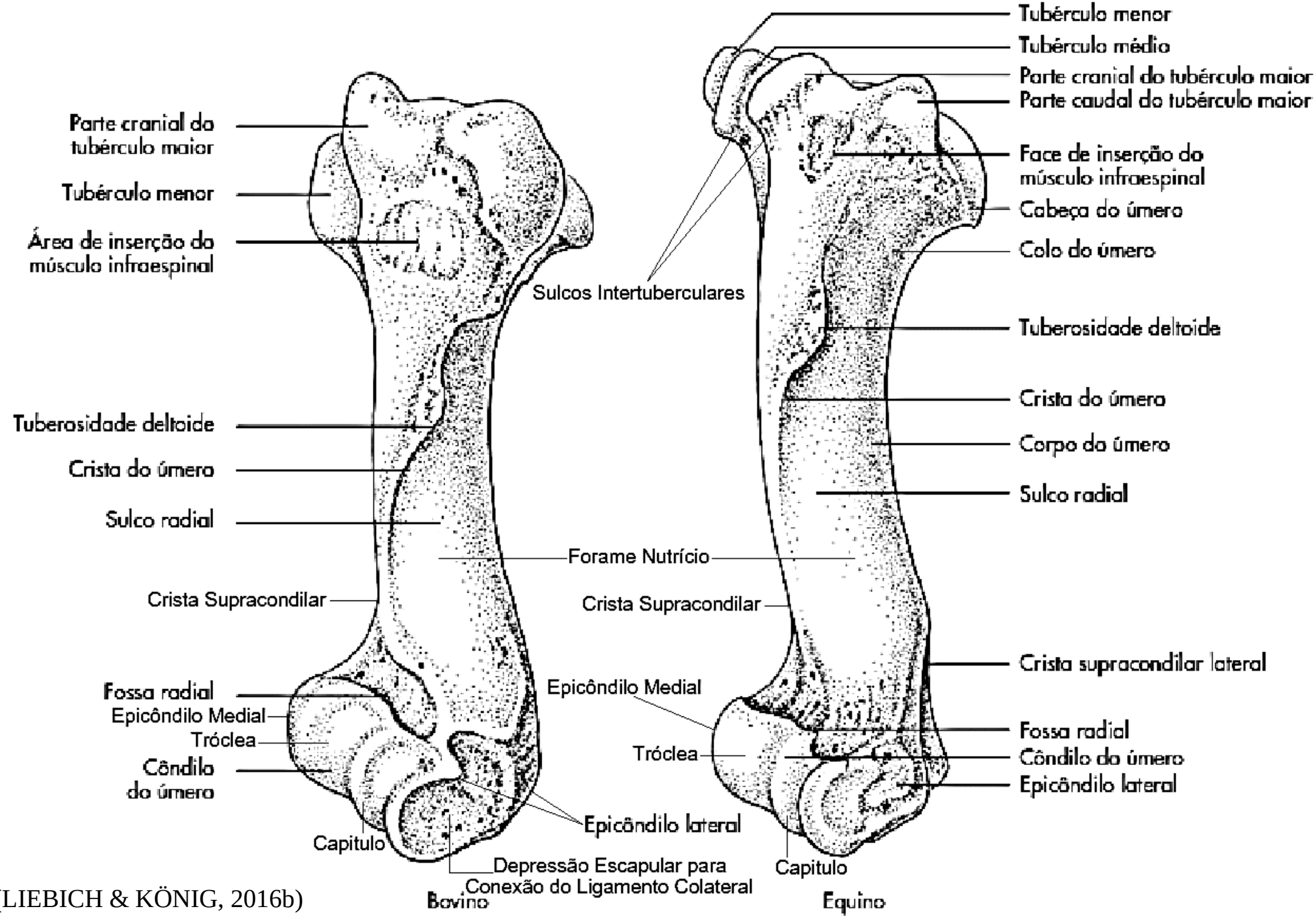

(LIEBICH & KÖNIG, 2016b)

MEMBROS TORÁCICOS: ÚMERO

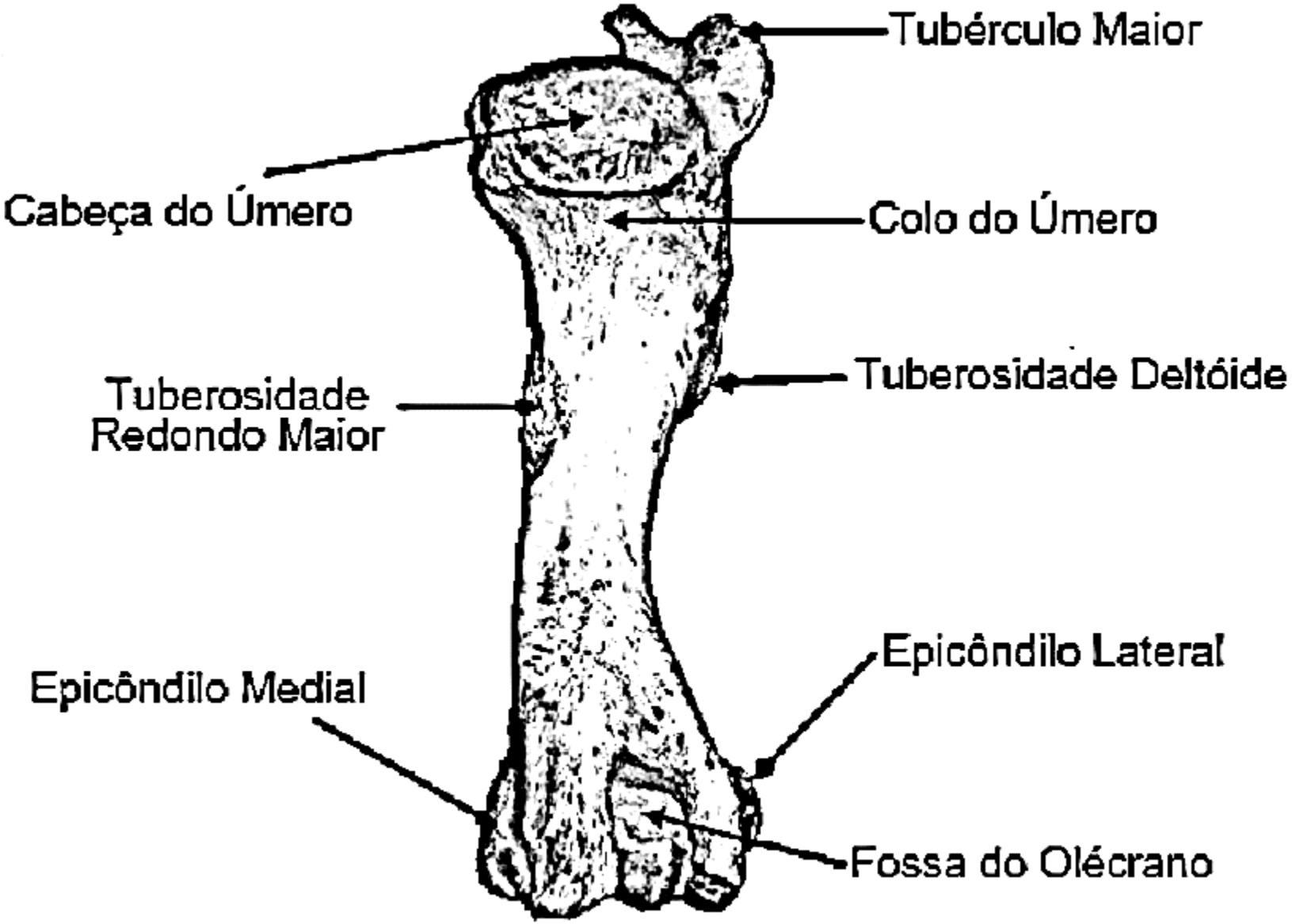

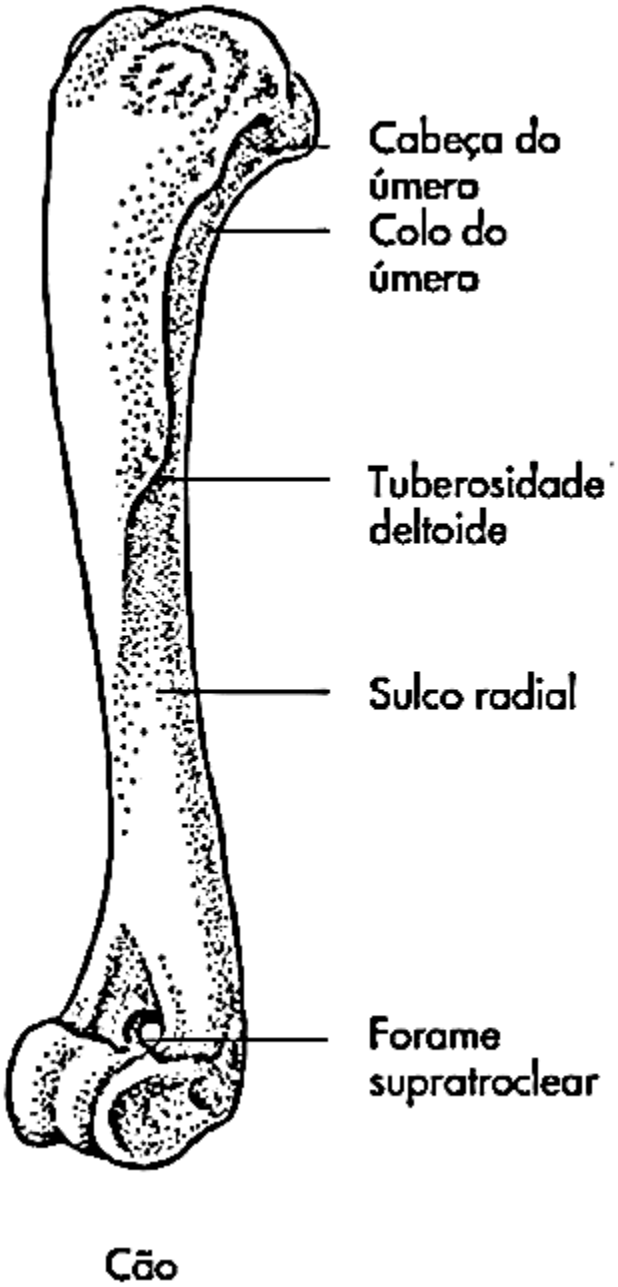

(REIS, 2011b; LIEBICH & KÖNIG, 2016b)

MEMBROS TORÁCICOS: RÁDIO E ULNA

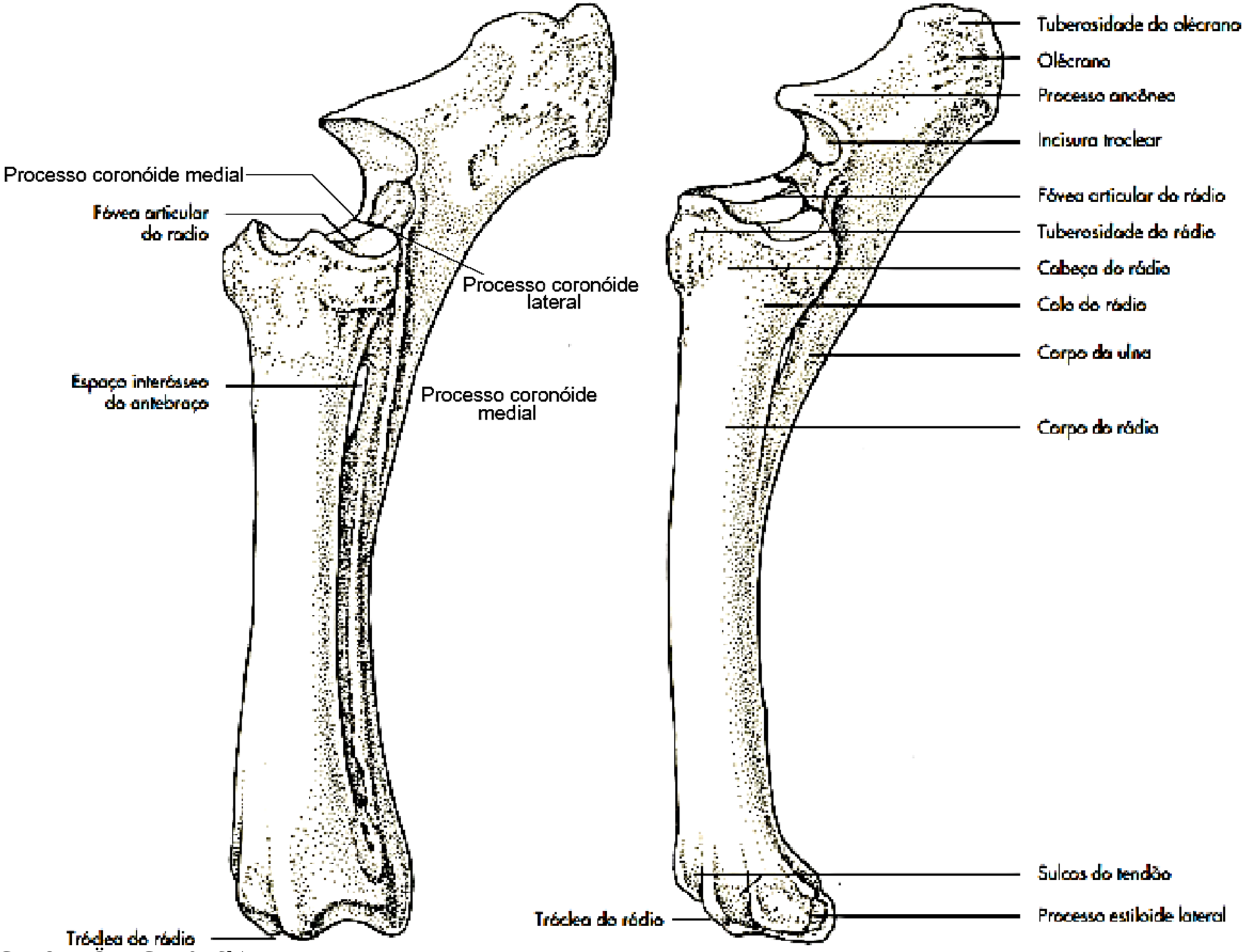

(LIEBICH & KÖNIG, 2016b)

MEMBROS TORÁCICOS – METACARPO EQUINO

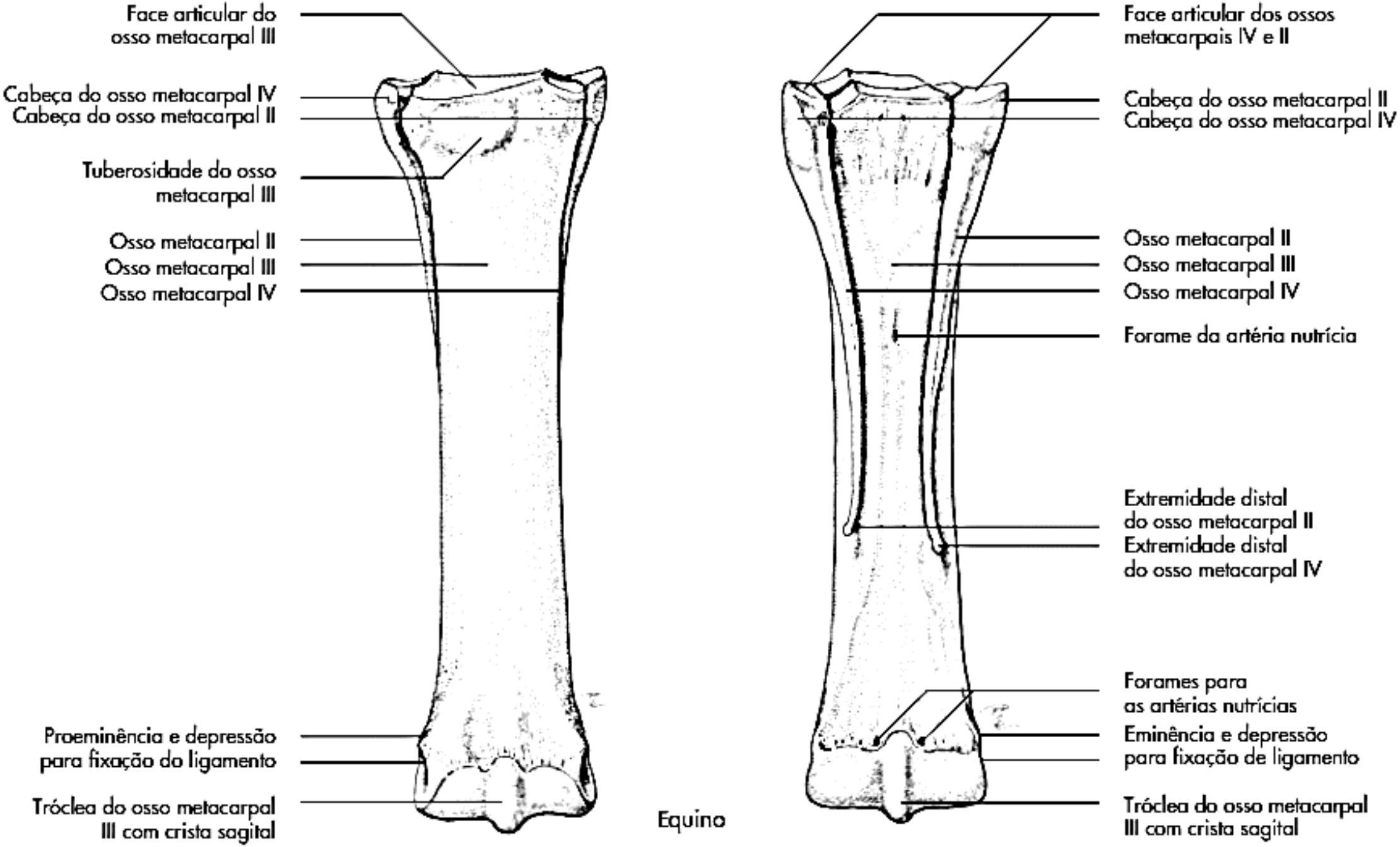

(LEGGI et al., 2000)

MEMBROS TORÁCICOS – METACARPO BOVINO

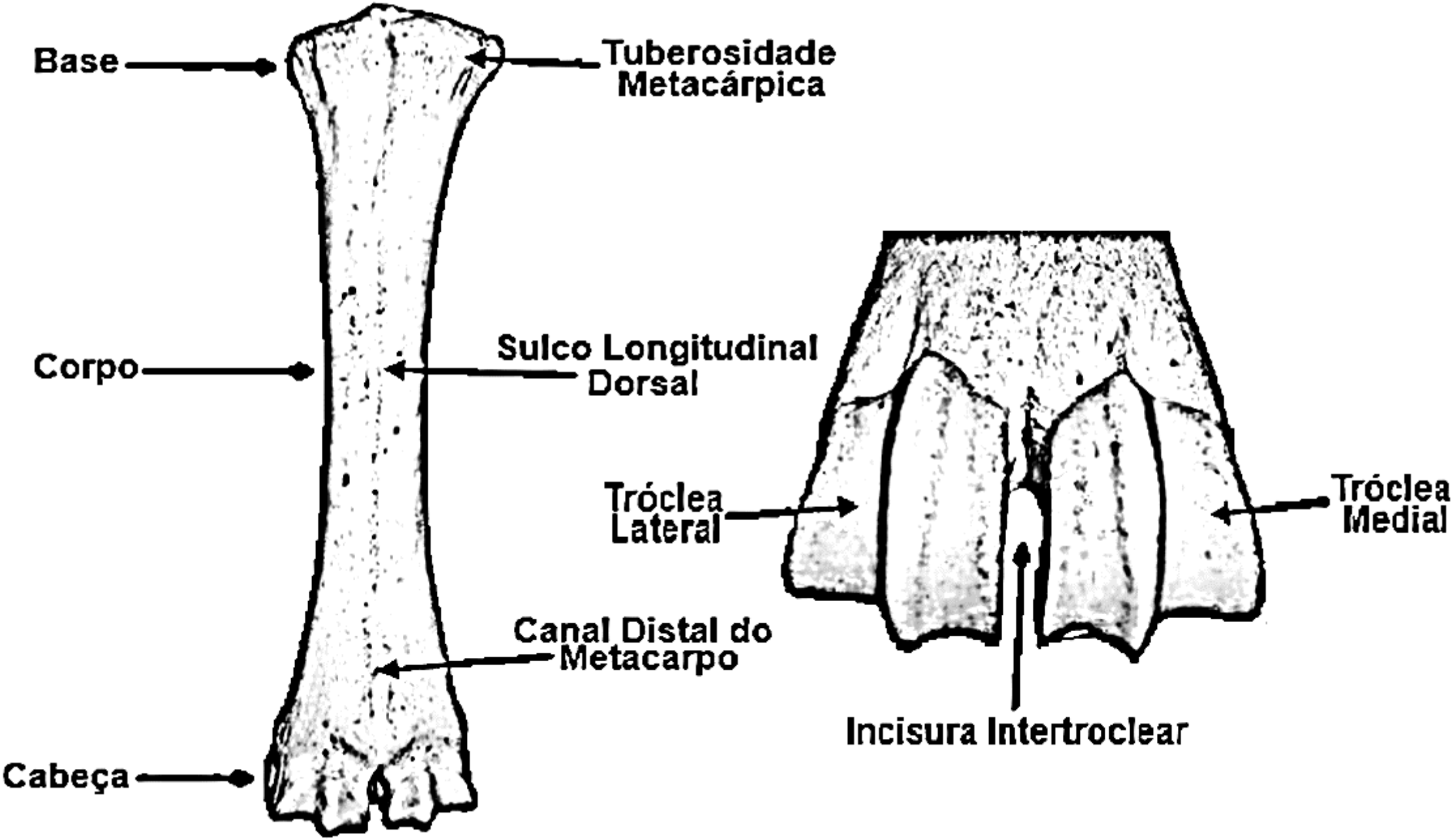

(REIS, 2011b)

MEMBROS TORÁCICOS – CARPOS

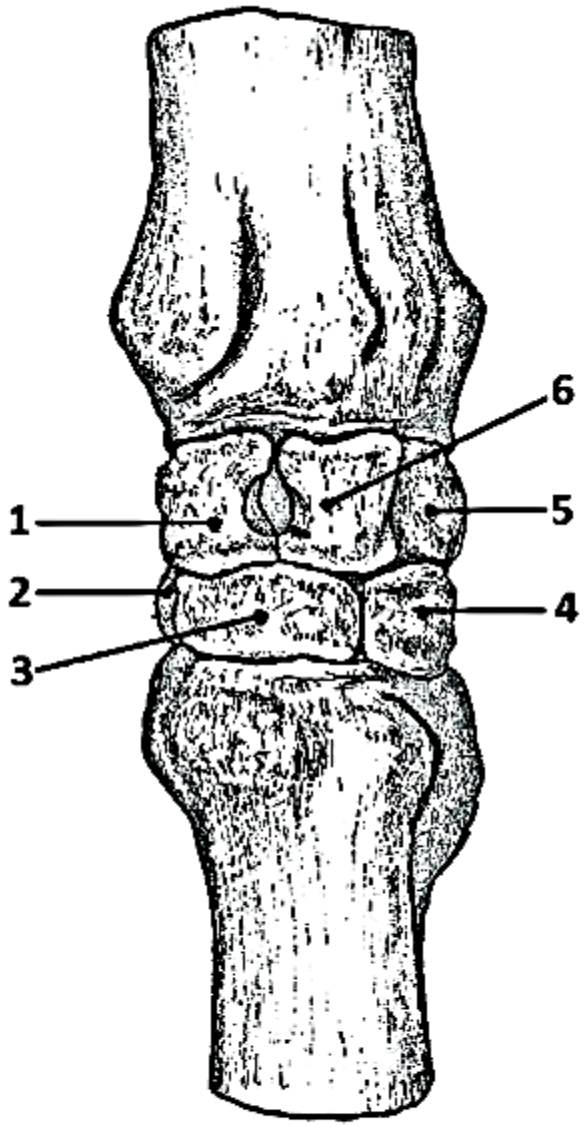

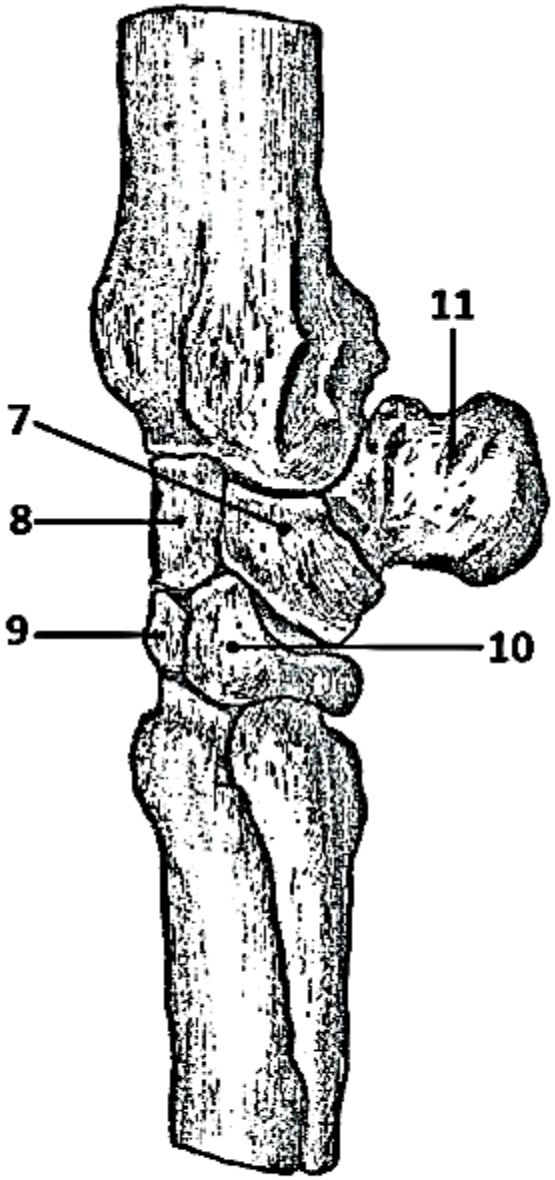

1- Osso Carpo Radial
2- Osso Cárpico I
3- Osso Cárpico II
4- Osso Cárpico IV
5- Osso Carpo Ulnar
6- Osso Carpo Intermédio
7- Osso Carpo Ulnar
8- Osso Carpo Intermédio
9- Osso Cárpico II
10- Osso Cárpico IV
11- Osso Acessório do Carpo

(LEGGI *et al*., 2000)

MEMBROS TORÁCICOS – CARPOS

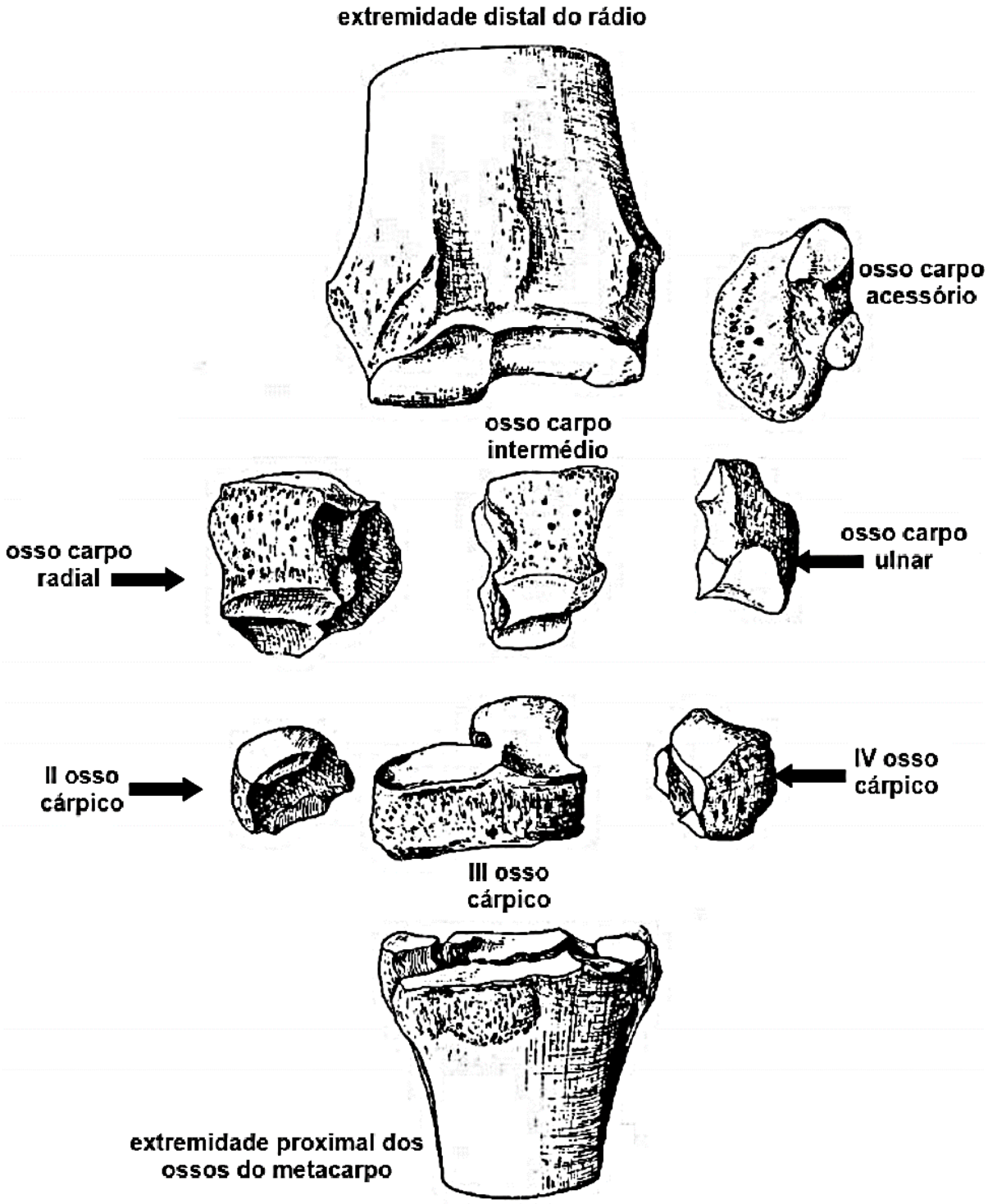

(LEGGI *et al*., 2000)

MEMBROS TORÁCICOS – FALANGES DE MAMÍFROS

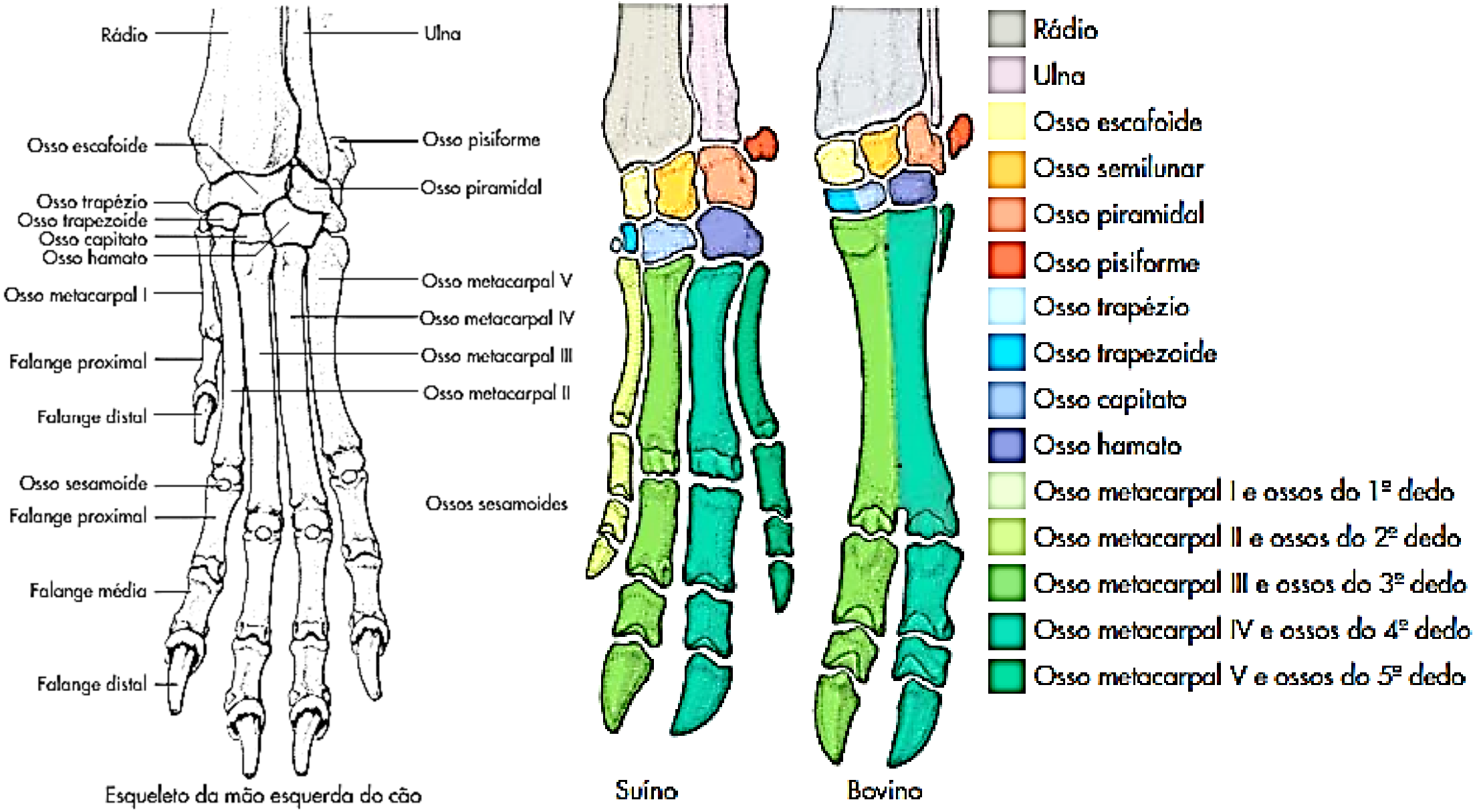

(LIEBICH & KÖNIG, 2016b)

MEMBROS TORÁCICOS - FALANGES

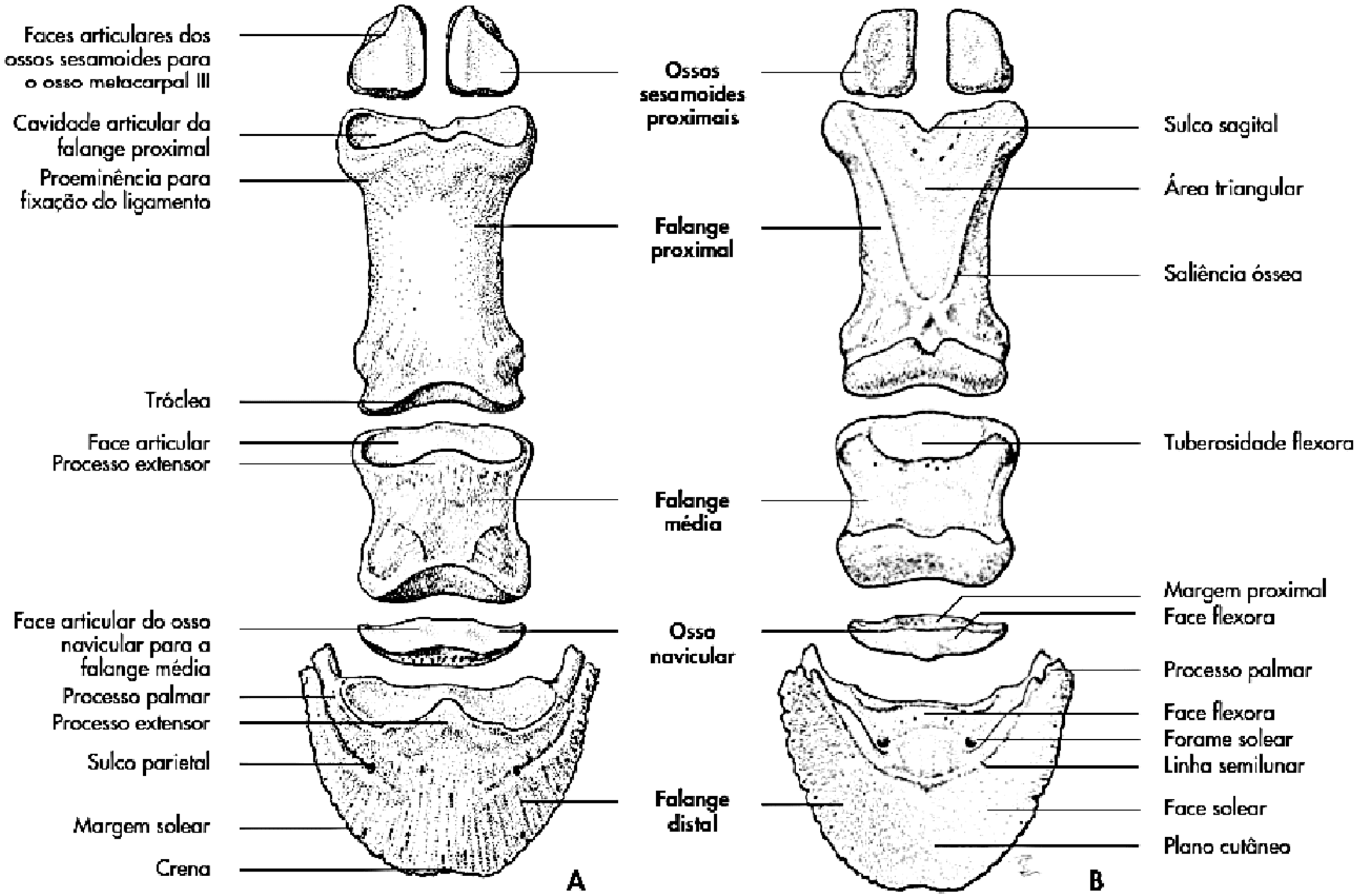

(LIEBICH & KÖNIG, 2016b)

MEMBROS TORÁCICOS – FALANGES DISTAL E OSSO SESAMOIDE DISTAL

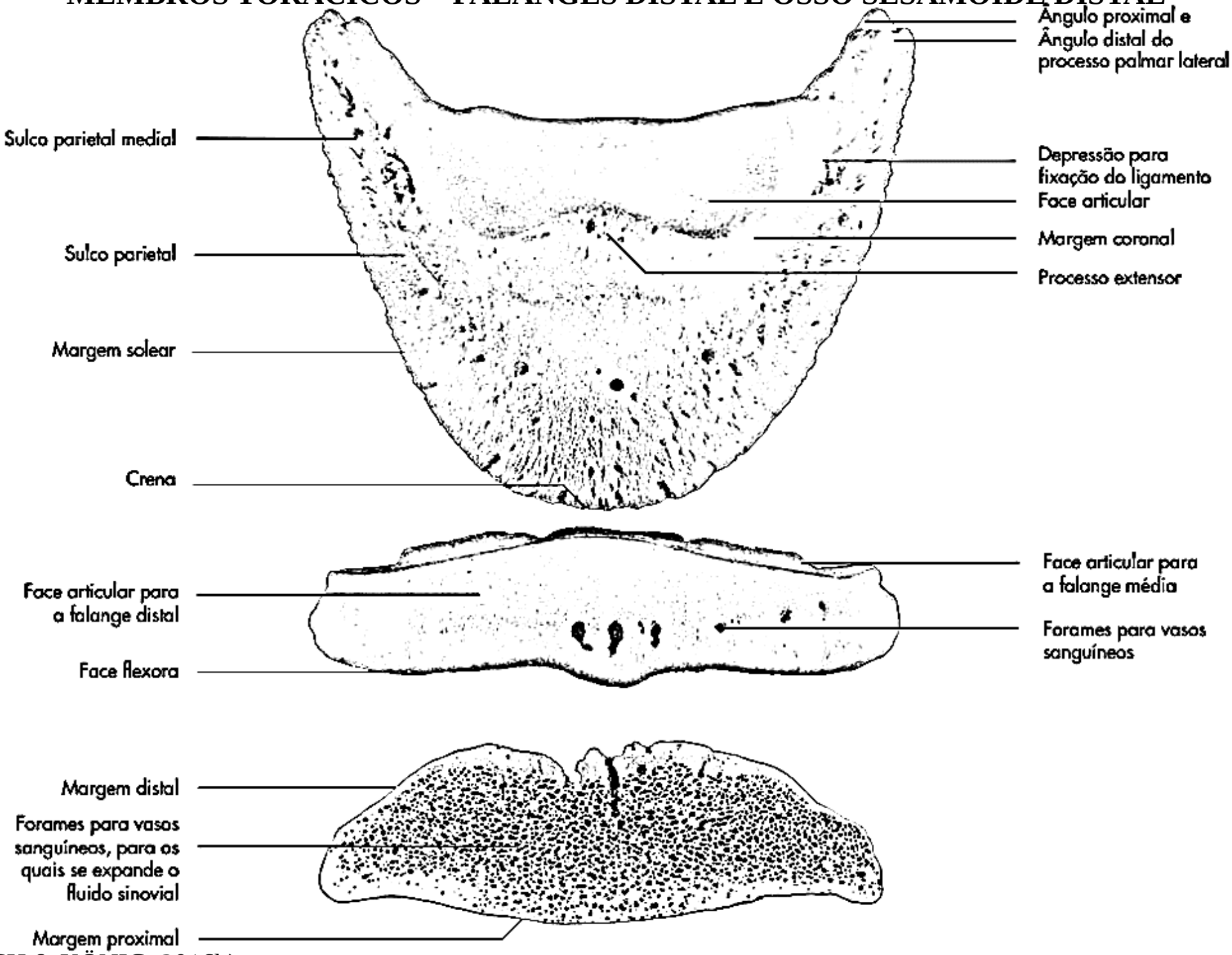

(LIEBICH & KÖNIG, 2016b)

MEMBROS PÉLVICOS: COXAL VISTA DORSAL

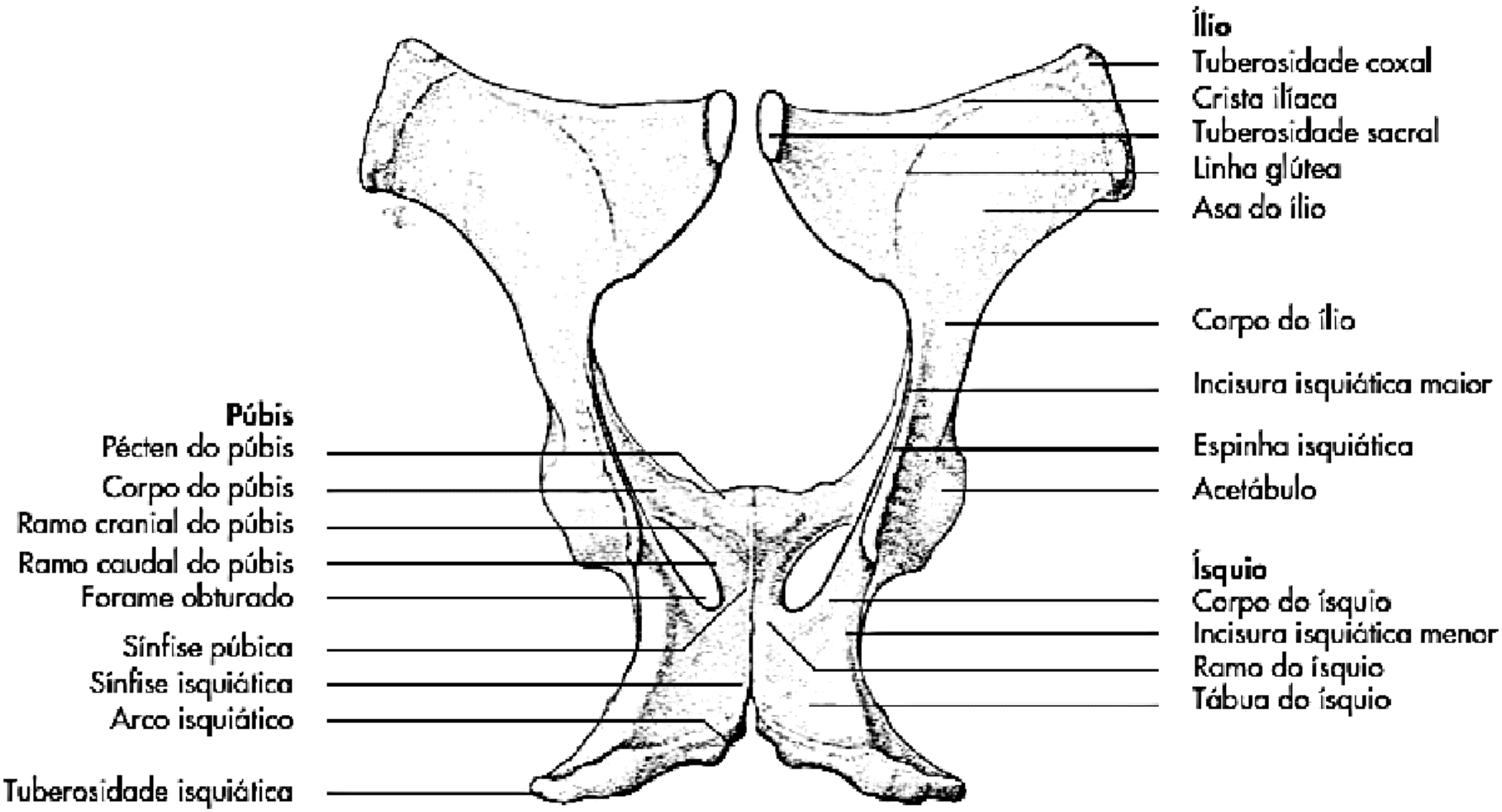

(LIEBICH *et al.*, 2016)

MEMBROS PÉLVICOS: COXAL VISTA VENTRAL

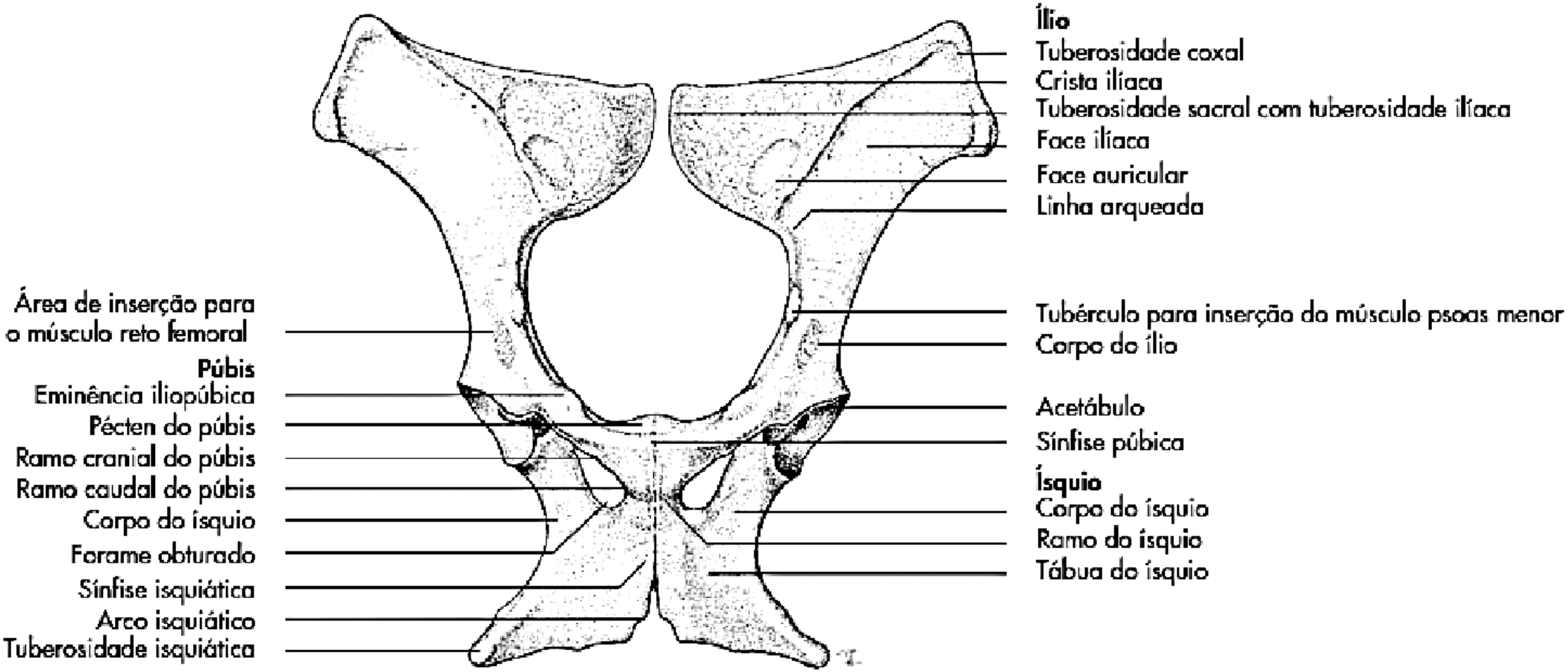

(LIEBICH *et al*., 2016)

MEMBROS PÉLVICOS – OSSO PENIANO CANINO

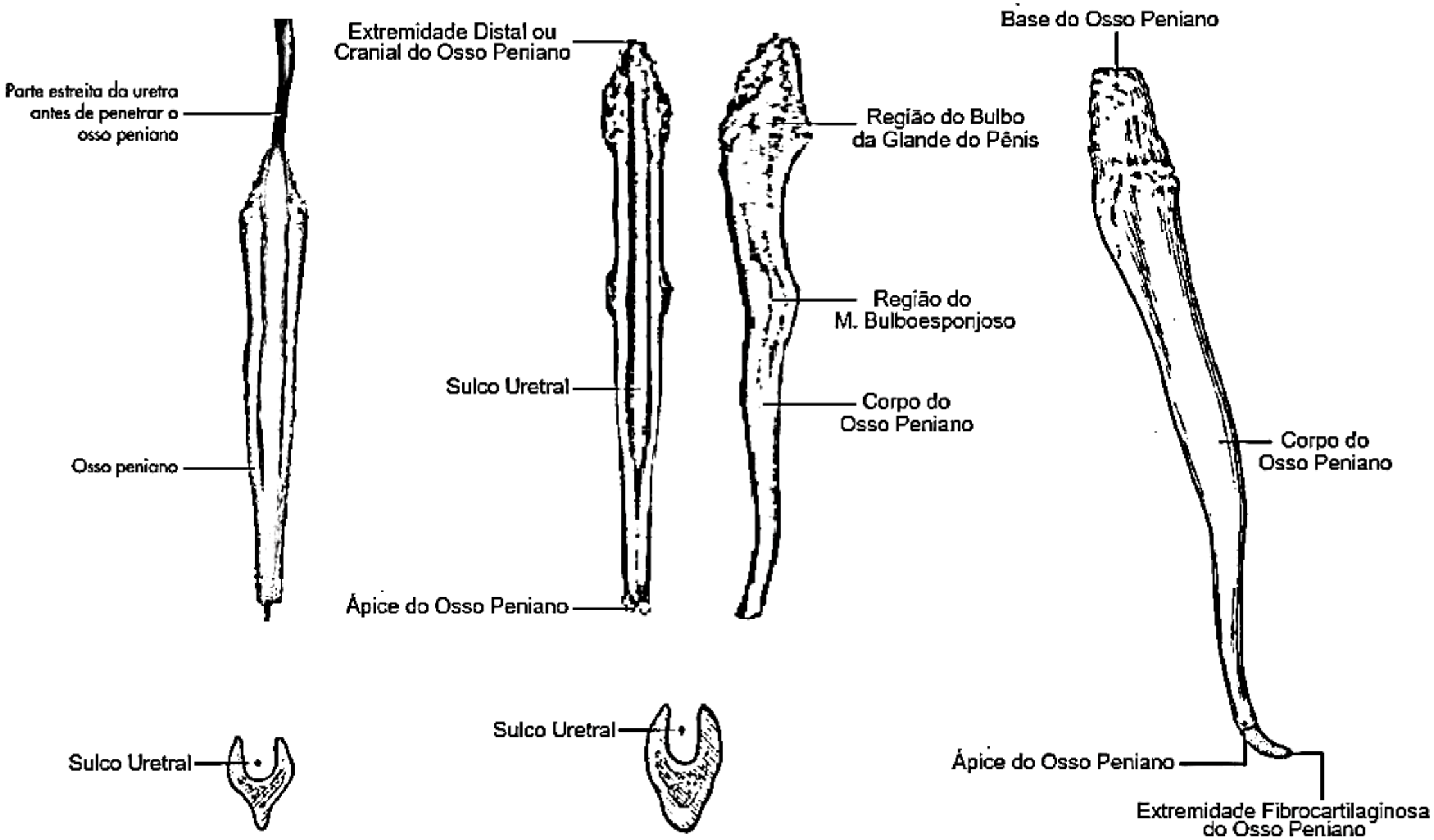

Traduzido, editado e adaptado de COLVILLE & BASSERT (2010), SHARIR *et al*. (2011), BERARDO (2014), KÖNIG *et al*. (2016b) e HERMANSON *et al*. (2020)

MEMBROS PÉLVICOS: FÊMUR

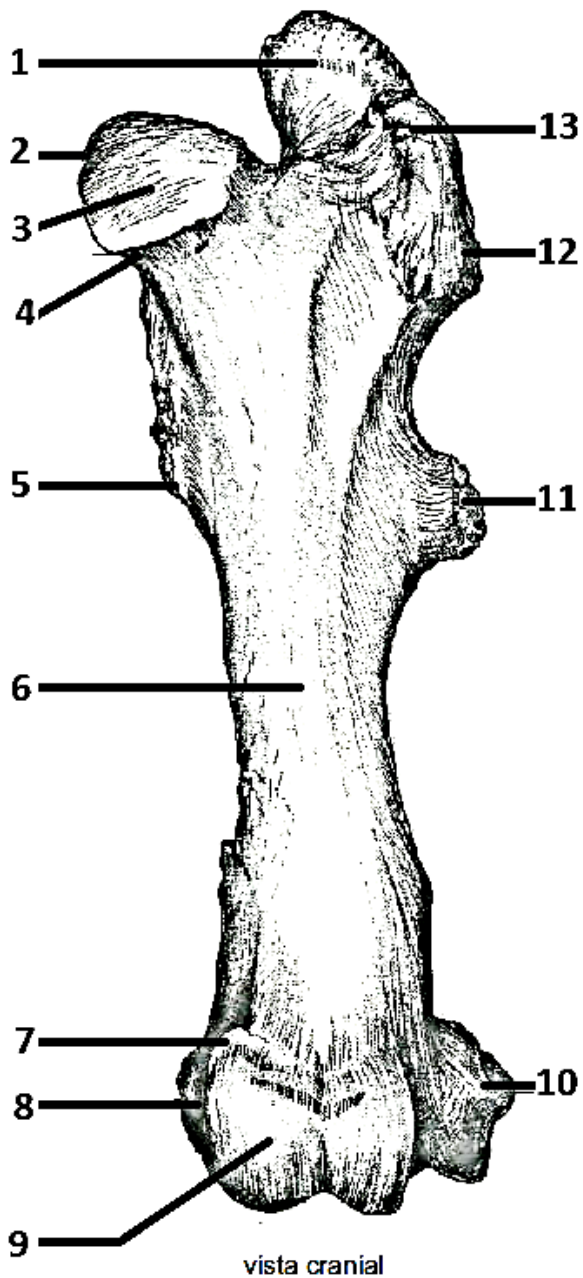

vista cranial

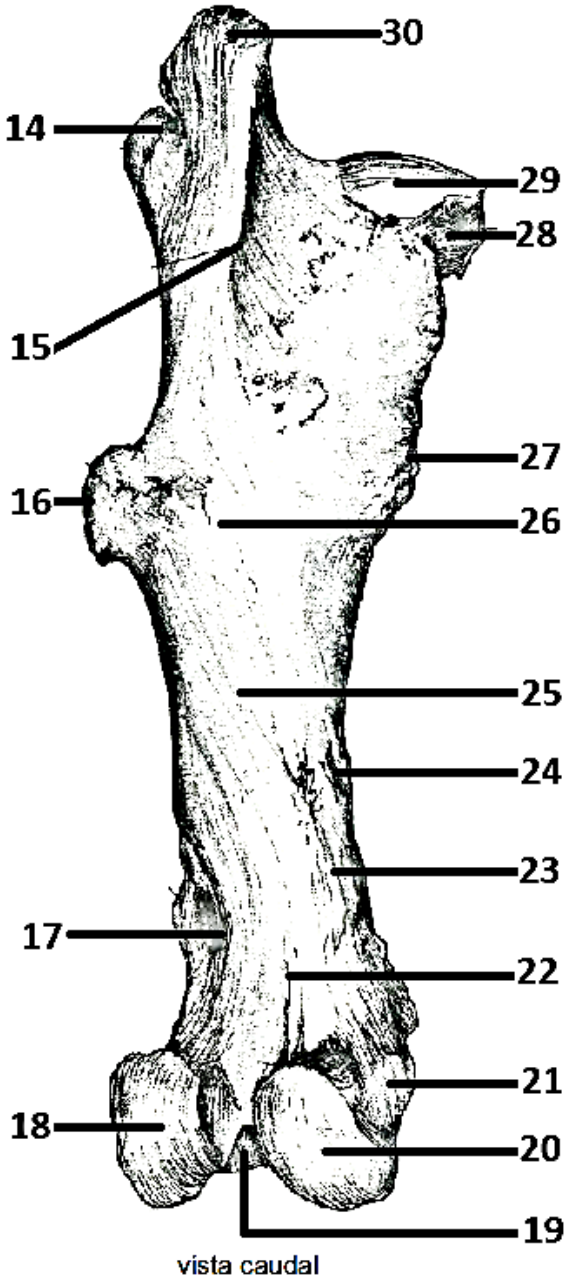

vista caudal

(LEGGI *et al.*, 2000)

1- Trocanter Maior Parte Caudal
2- Fóvea da Cabeça do Fêmur
3- Cabeça do Fêmur
4- Colo do Fêmur
5- Trocanter Menor
6- Corpo do Fêmur
7- Tubérculo Troclear do Fêmur
8- Epicôndilo Medial
9- Tróclea do Fêmur
10- Epicôndilo Lateral
11- Terceiro Trocanter
12- Incisura Trocantérica
13- Trocanter Maior Parte Cranial
14- Trocanter Maior Parte Cranial
15- Fossa Trocantérica
16- Terceiro Trocanter
17- Fossa Supracôndilar
18- Côndilo Lateral
19- Fossa Intracôndilar
20- Côndilo Medial
21- Epicôndilo Medial
22- Face Poplítea
23- Lábio Medial
24- Forame Para Artéria Nutrícia
25- Face Rugosa
26- Tuberosidade Bicipital
27- Trocanter Menor
28- Fóvea da Cabeça do Fêmur
29- Cabeça do Fêmur
30- Trocanter Maior Parte Caudal

MEMBROS PÉLVICOS: TÍBIA E FÍBULA

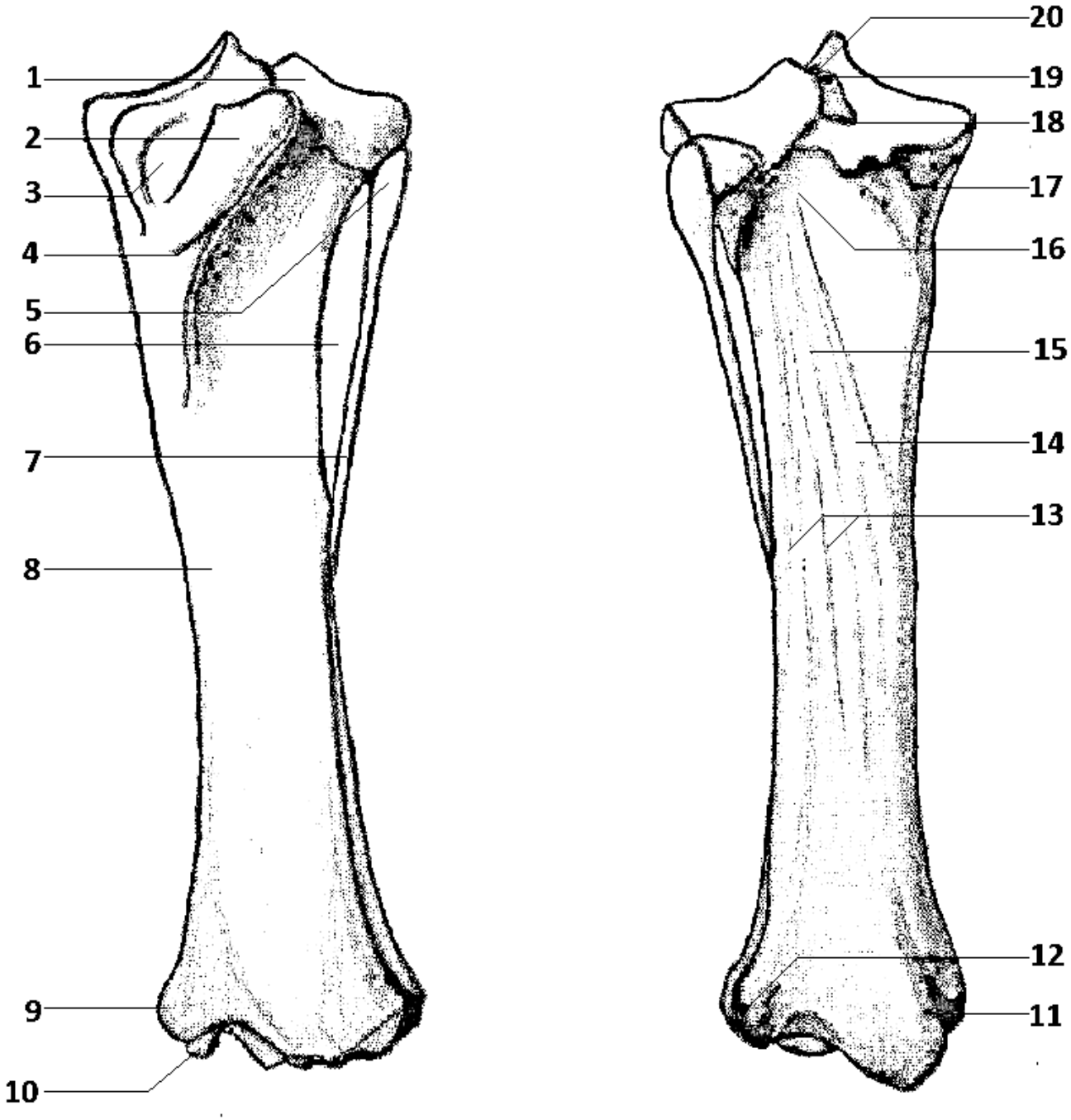

1- Côndilo Lateral
2- Tuberosidade da Tíbia
3- Sulco da Tuberosidade
4- Sulco Extensor
5- Cabeça da Fíbula
6- Espaço Interósseo
7- Fíbula
8- Tíbia
9- Maléolo Medial com Sulco do Tendão
10- Códea
11- Maléolo Medial
12- Maléolo Lateral
13- Linhas Musculares
14- Linhas Poplíteas
15- Forame para Artéria Nutrícia
16- Incisura Poplítea
17- Côndilo Medial
18- Área Intercôndilar Caudal
19- Área Intercôndilar Central
20- Eminência Intercôndilar

(LIEBICH *et al*., 2016)

MEMBROS PÉLVICOS: FÊMUR, PATELA, TÍBIA E FÍBULA

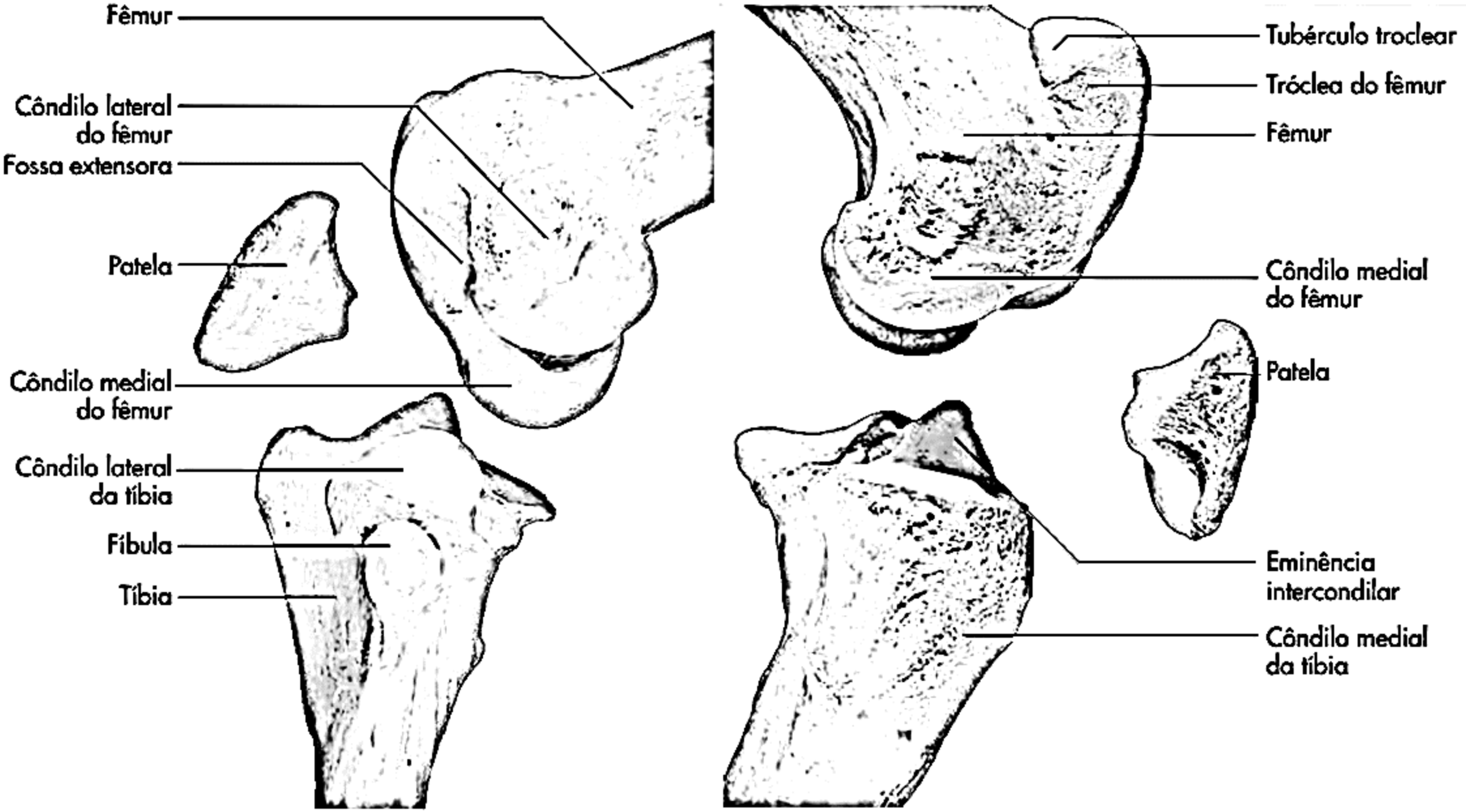

(LIEBICH *et al*., 2016)

MEMBROS PÉLVICOS: TARSOS

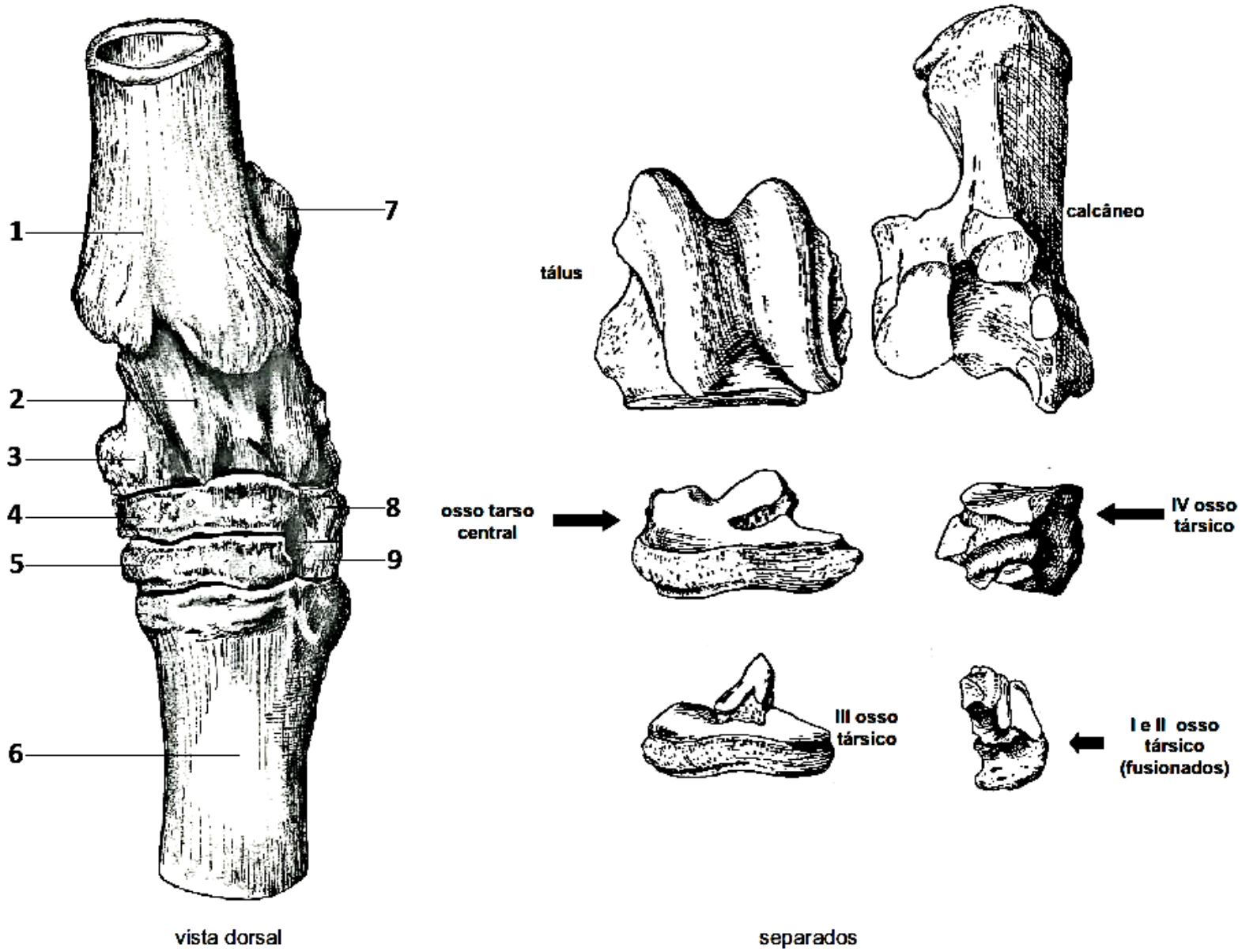

1- Tíbia
2- Tróclea do Talo
3- Talo
4- Osso Társico Central
5- Osso Társico III
6- Osso Metatársico III
7- Canal do Tarso
8- Osso Társico IV
9- Canal do Tarso

(ZAMMITH, 1946; LEGGI et al., 2000)

MEMBROS PÉLVICOS: METATARSOS

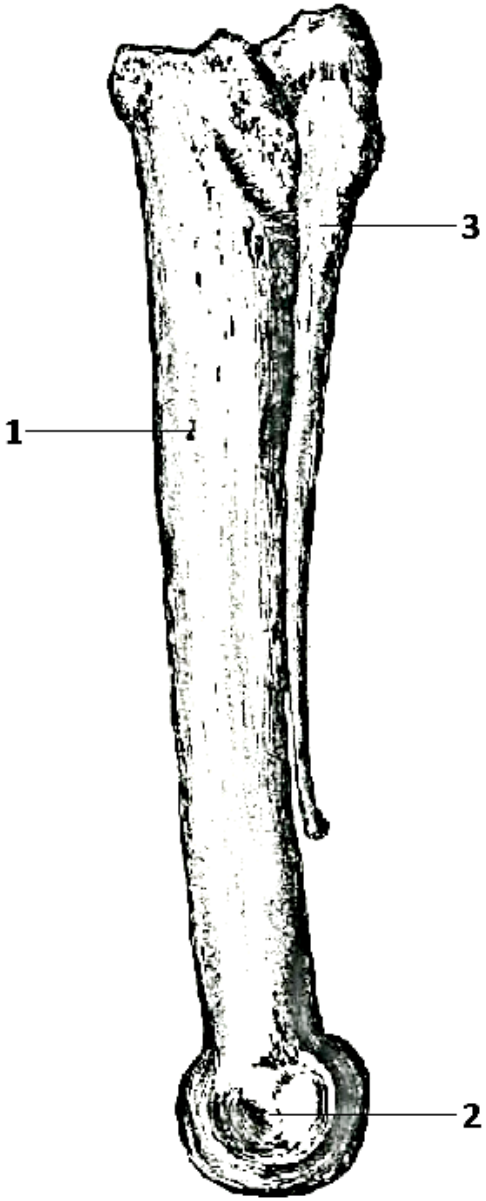

vista lateral

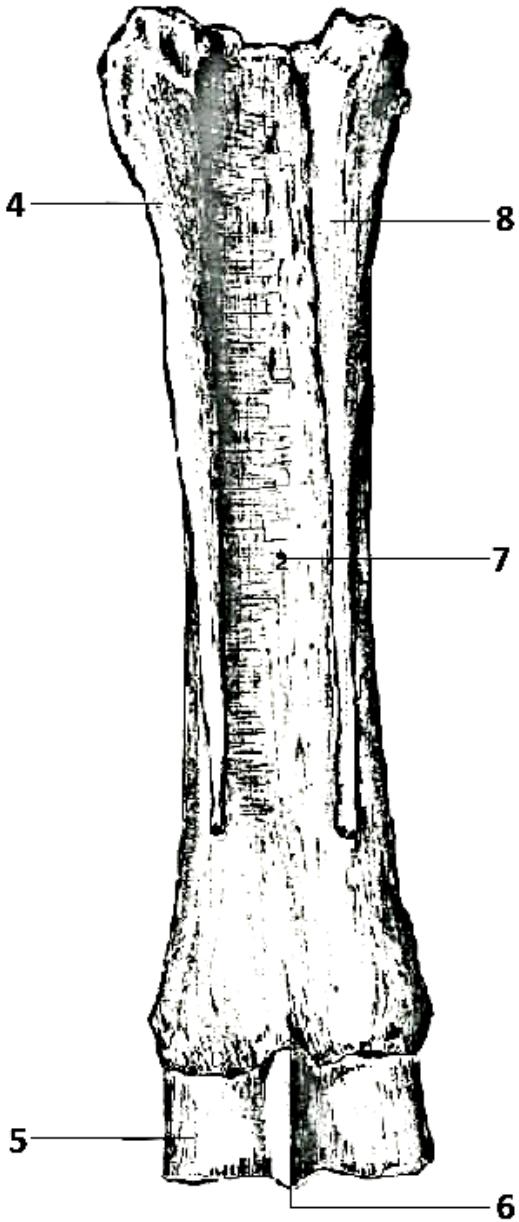

vista palmar

1- Osso Metatársico III
2- Tróclea do Metatarso
3- Osso Metatársico IV
4- Osso Metatársico IV
5- Tróclea do Metatarso
6- Osso Metatársico III
7- Crista Sagital da Tróclea do Metatarso II
8- Osso Metatársico III
9- Osso Metatársico II

(POPESKO, 1990a)

LIGAMENTOS & TENDÕES

Colorir Tendões e Ligamentos

LIGAMENTOS: RADIO, CARPO E METACARPO

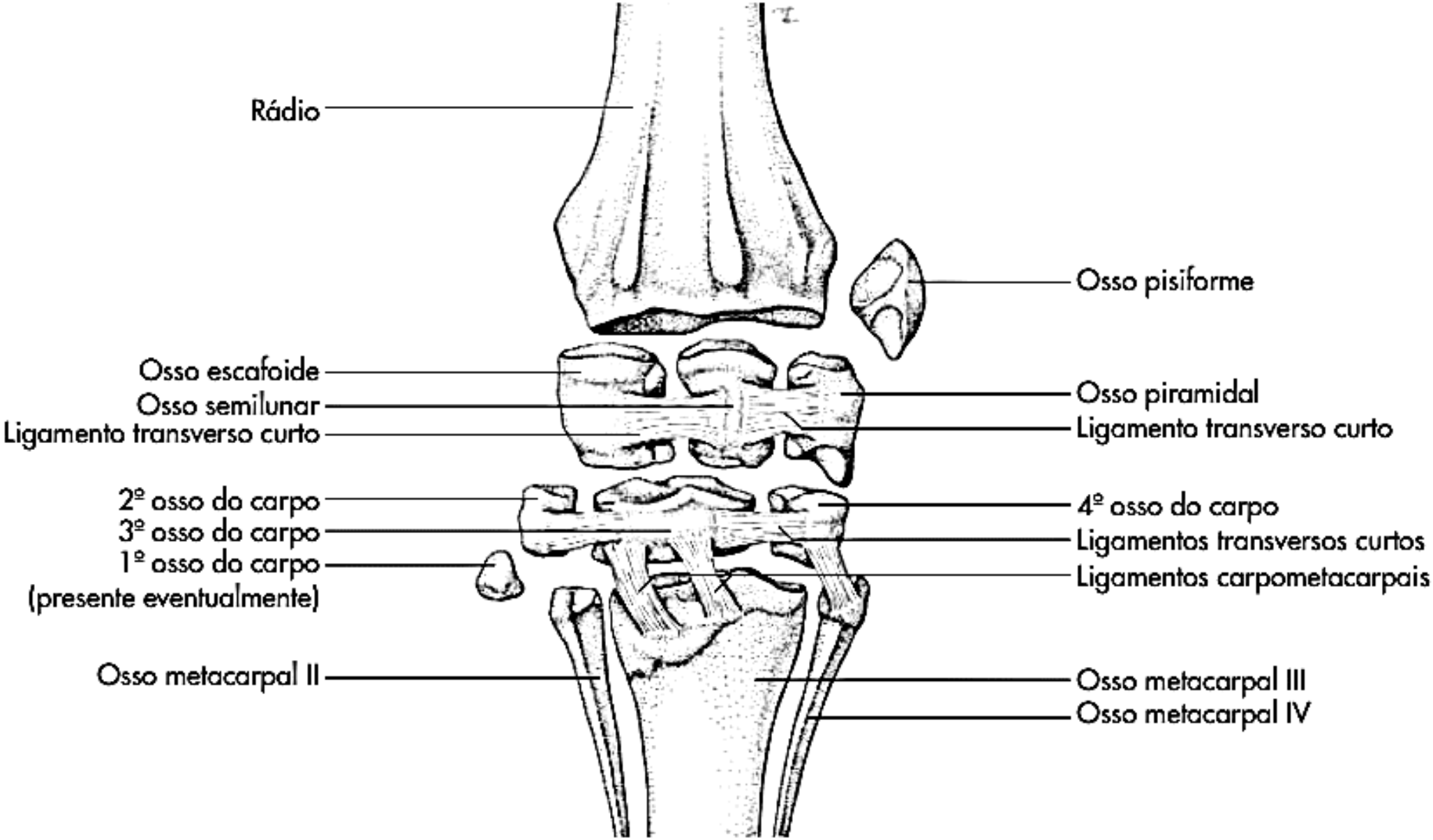

(LIEBICH & KÖNIG, 2016b)

LIGAMENTOS: RADIO, CARPO E METACARPO

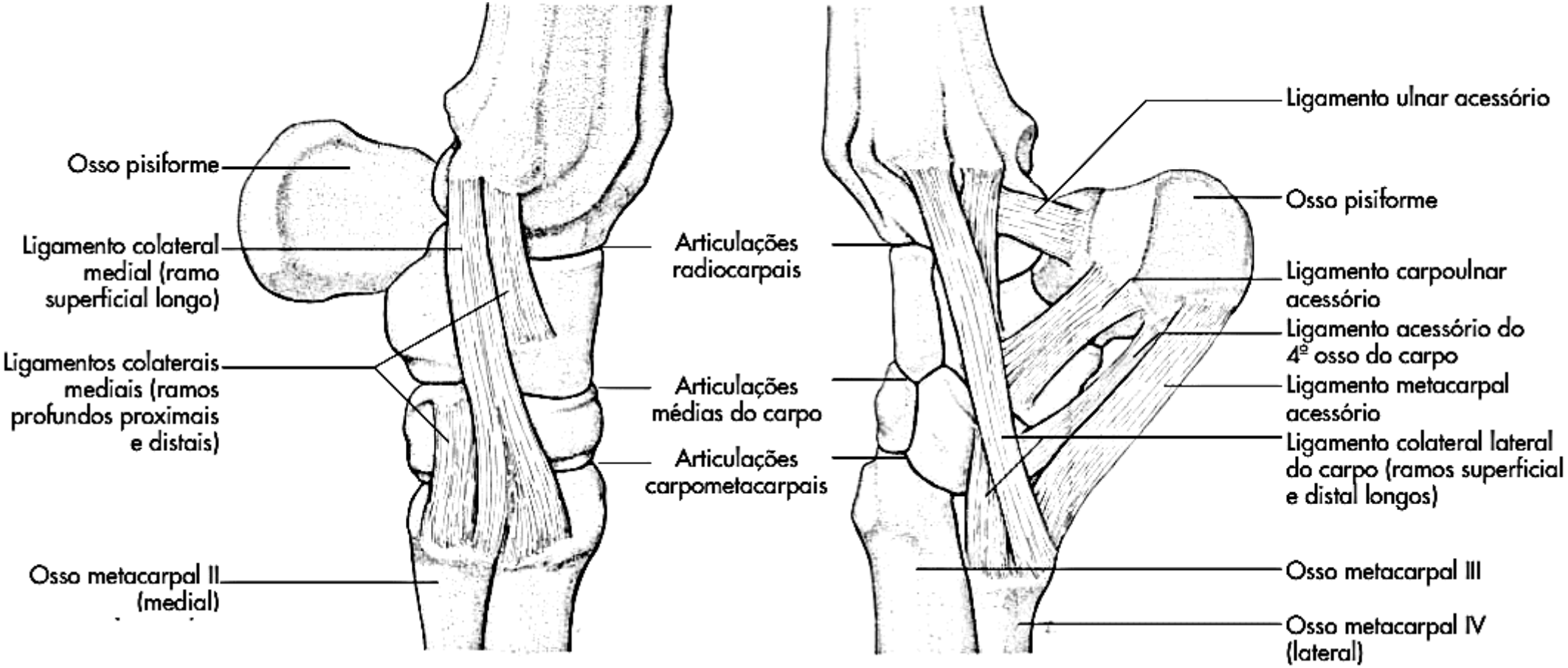

(LIEBICH & KÖNIG, 2016b)

LIGAMENTO DO COTOVELO: ÚMERO RADIO, E ULNA

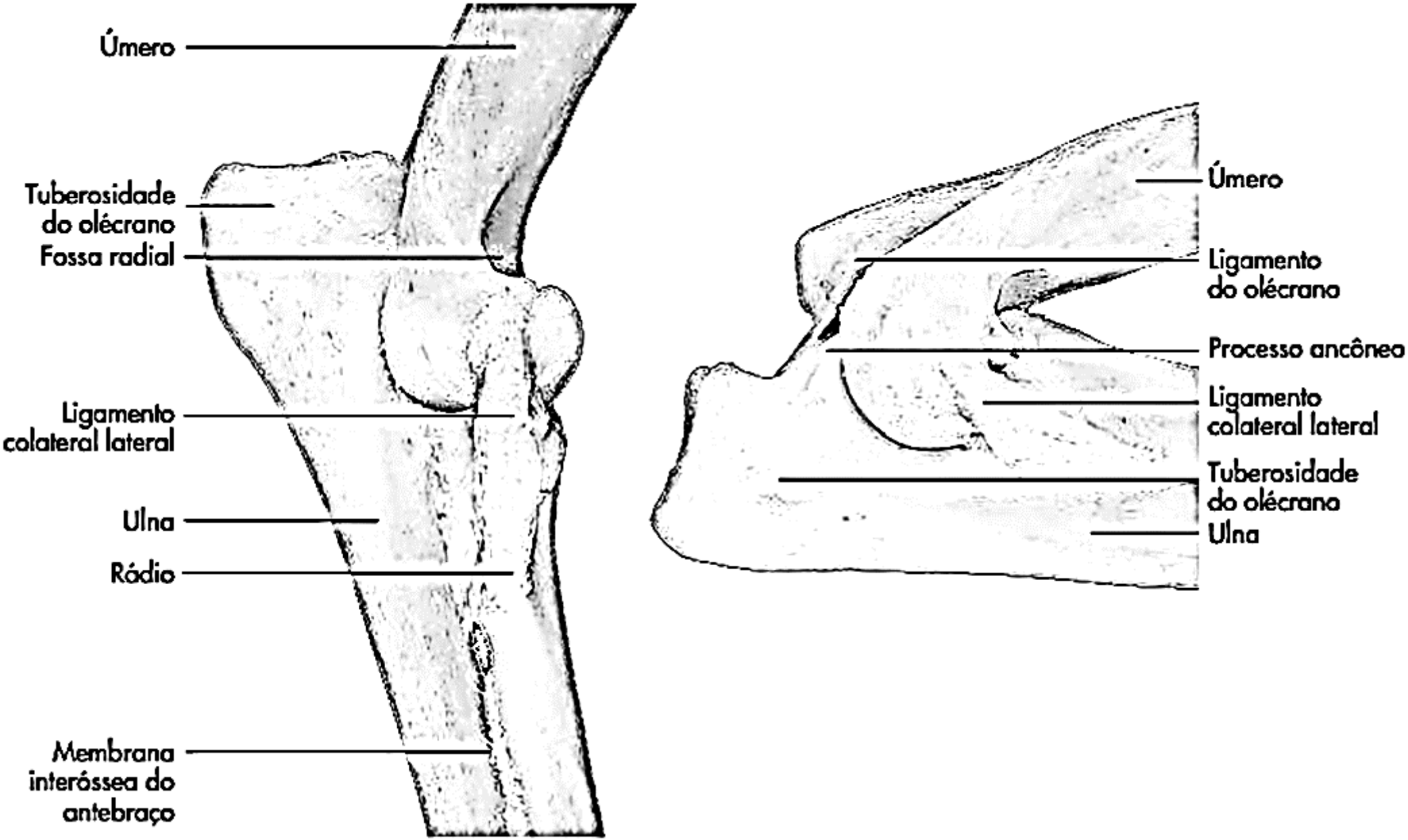

(LIEBICH & KÖNIG, 2016b)

LIGAMENTO DO COTOVELO: ÚMERO RADIO, E ULNA

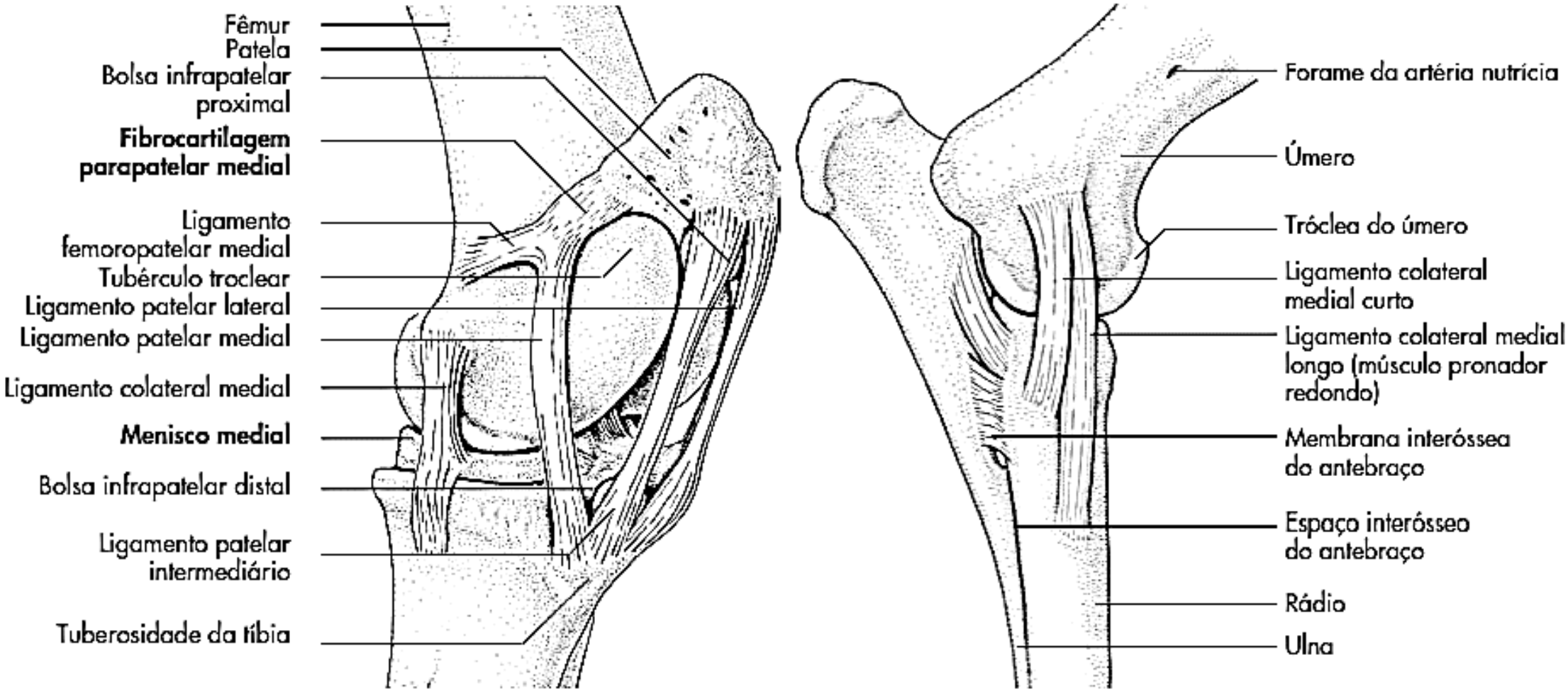

(LIEBICH & KÖNIG, 2016b)

LIGAMENTOS DO JOELHO: FÊMUR, PATELA, TÍBIA E FÍBULA

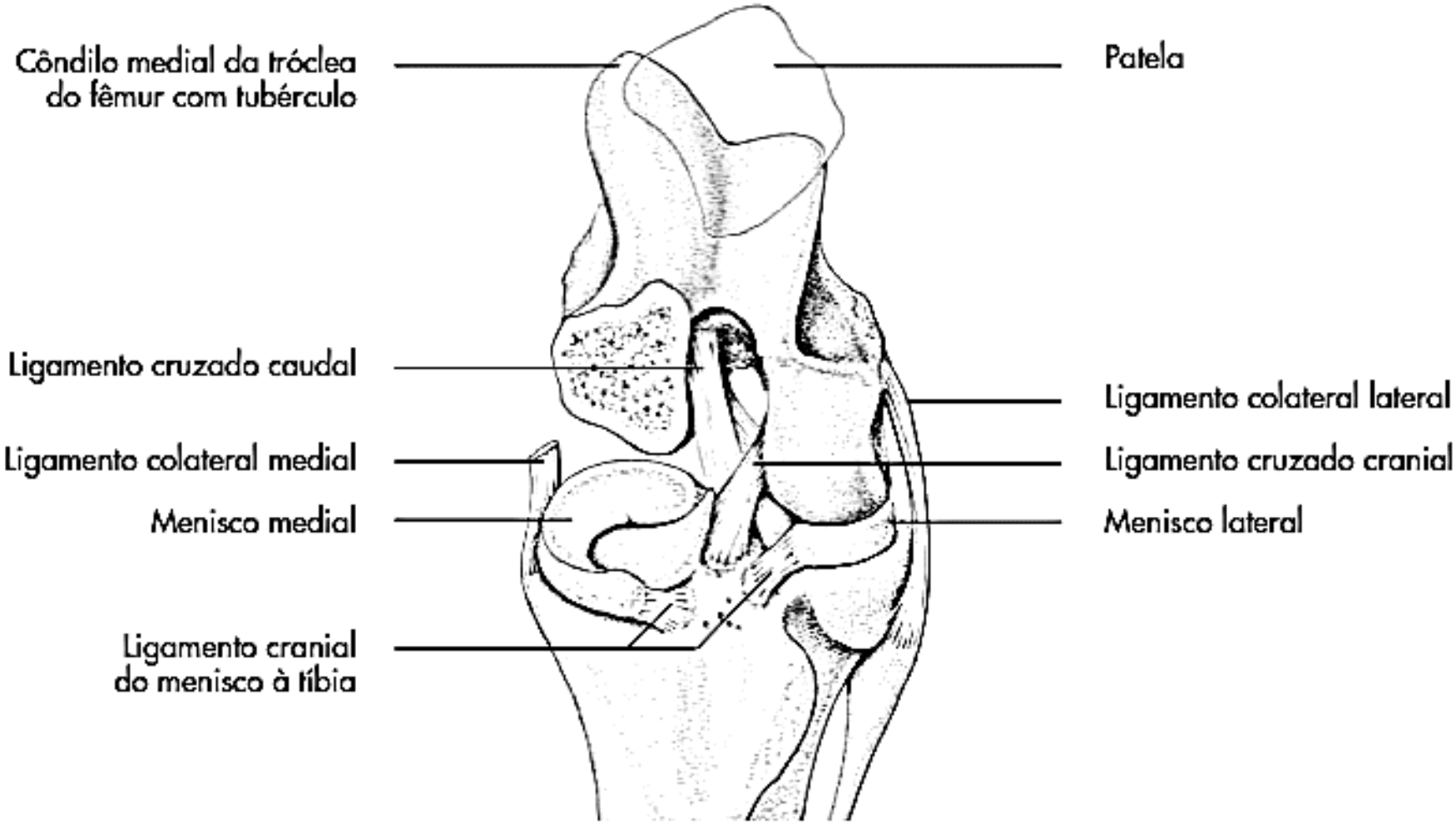

(LIEBICH *et al*., 2016)

TENDÕES E LIGAMENTOS: METACARPO E FALANGES

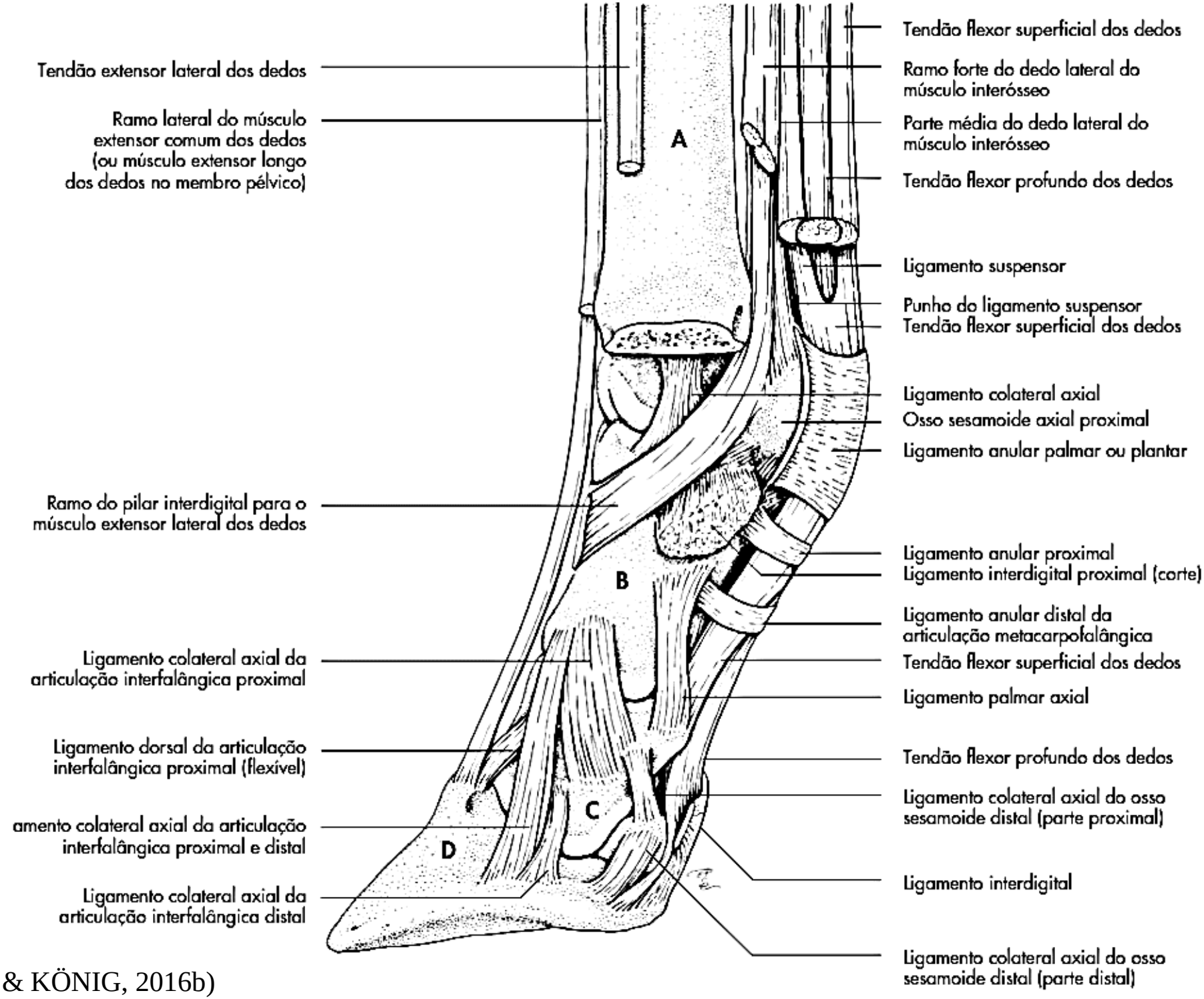

(LIEBICH & KÖNIG, 2016b)

TENDÕES E LIGAMENTOS: METACARPO E FALANGES

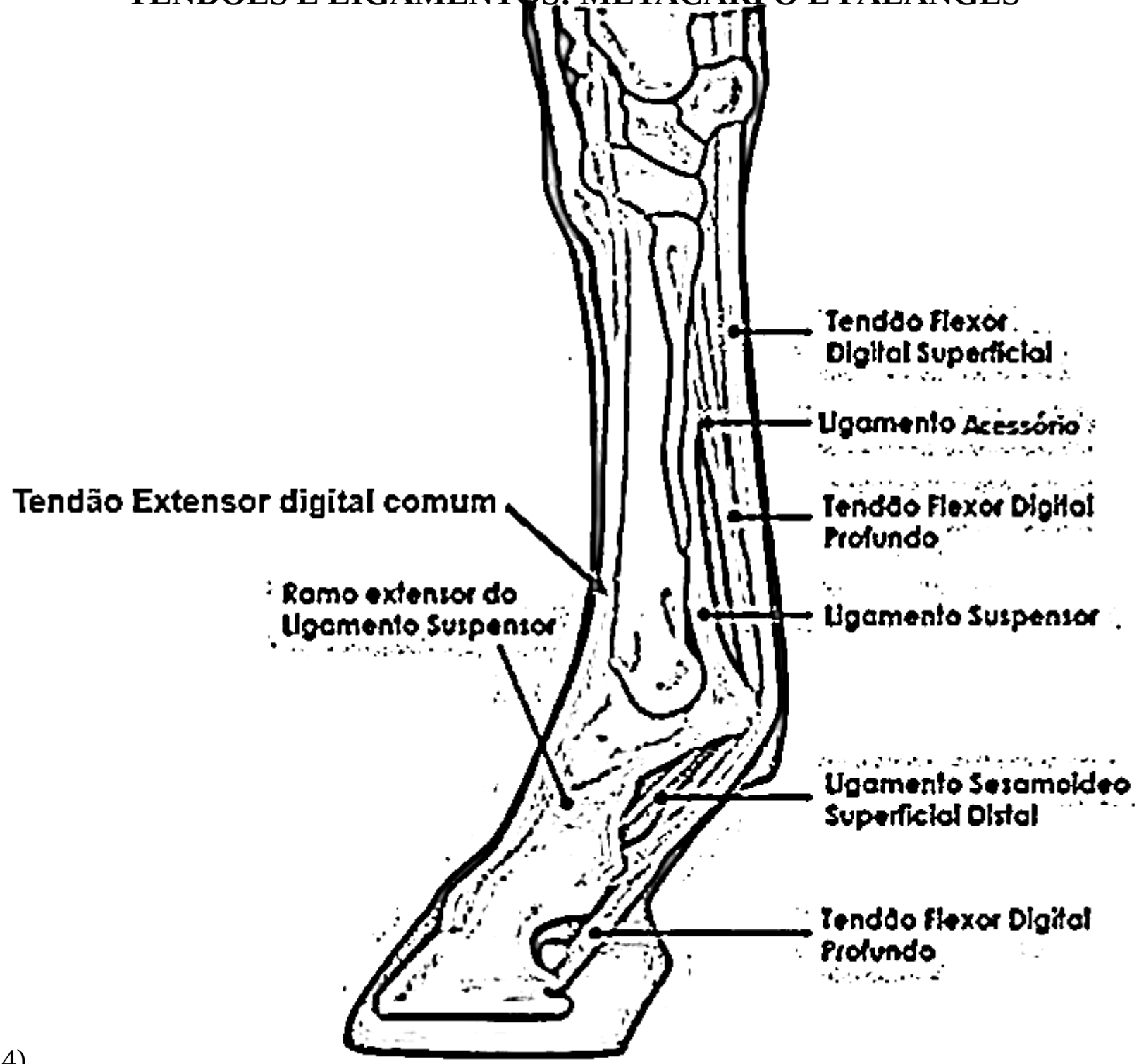

(JOHNSON, 2014)

TENDÕES E LIGAMENTOS NA ARTICULAÇÃO COXOFEMORAL

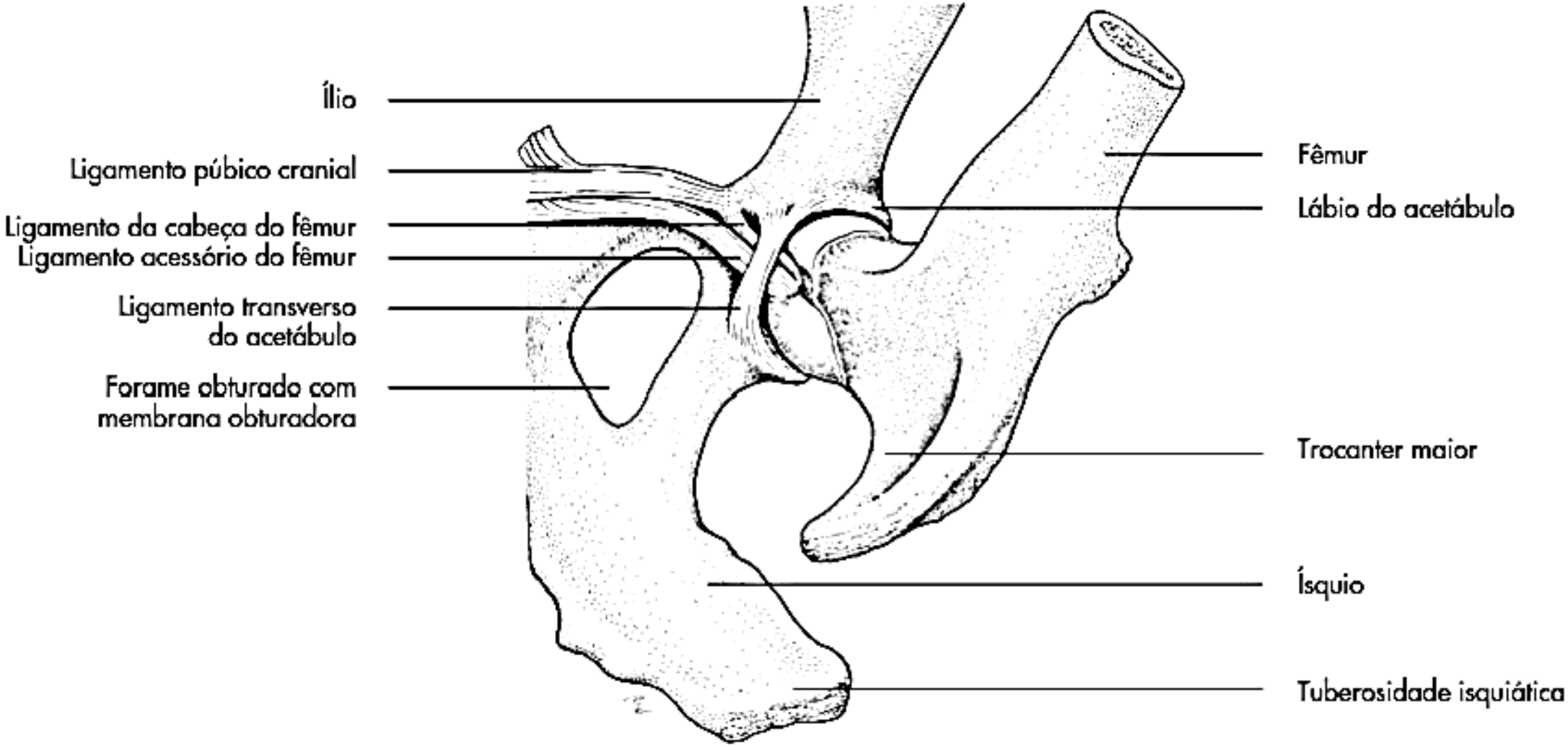

(LIEBICH *et al*., 2016)

TENDÕES E LIGAMENTOS NA ARTICULAÇÃO DO OMBRO (ARTICULAÇÃO ESCAPULO-UMERAL)

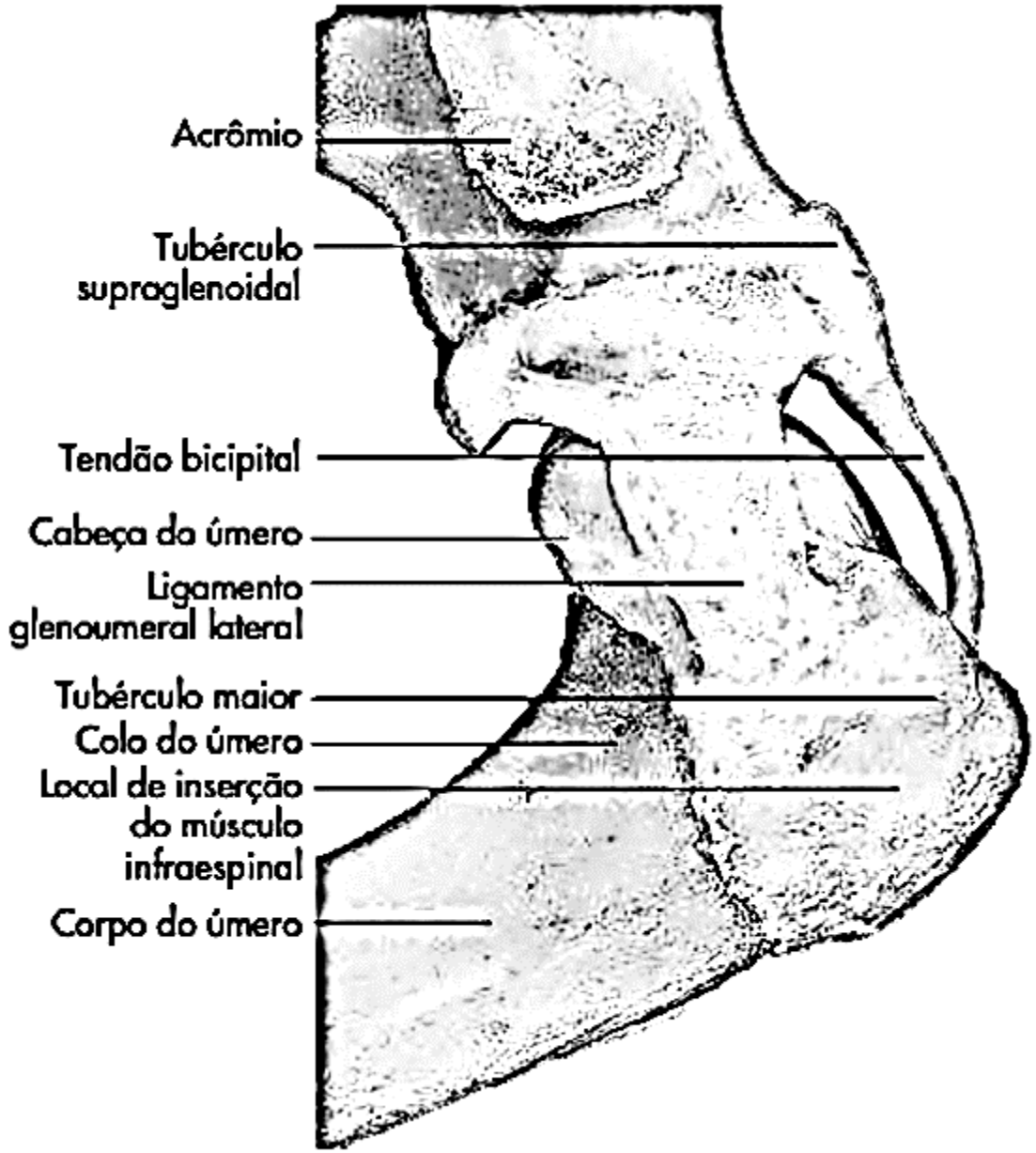

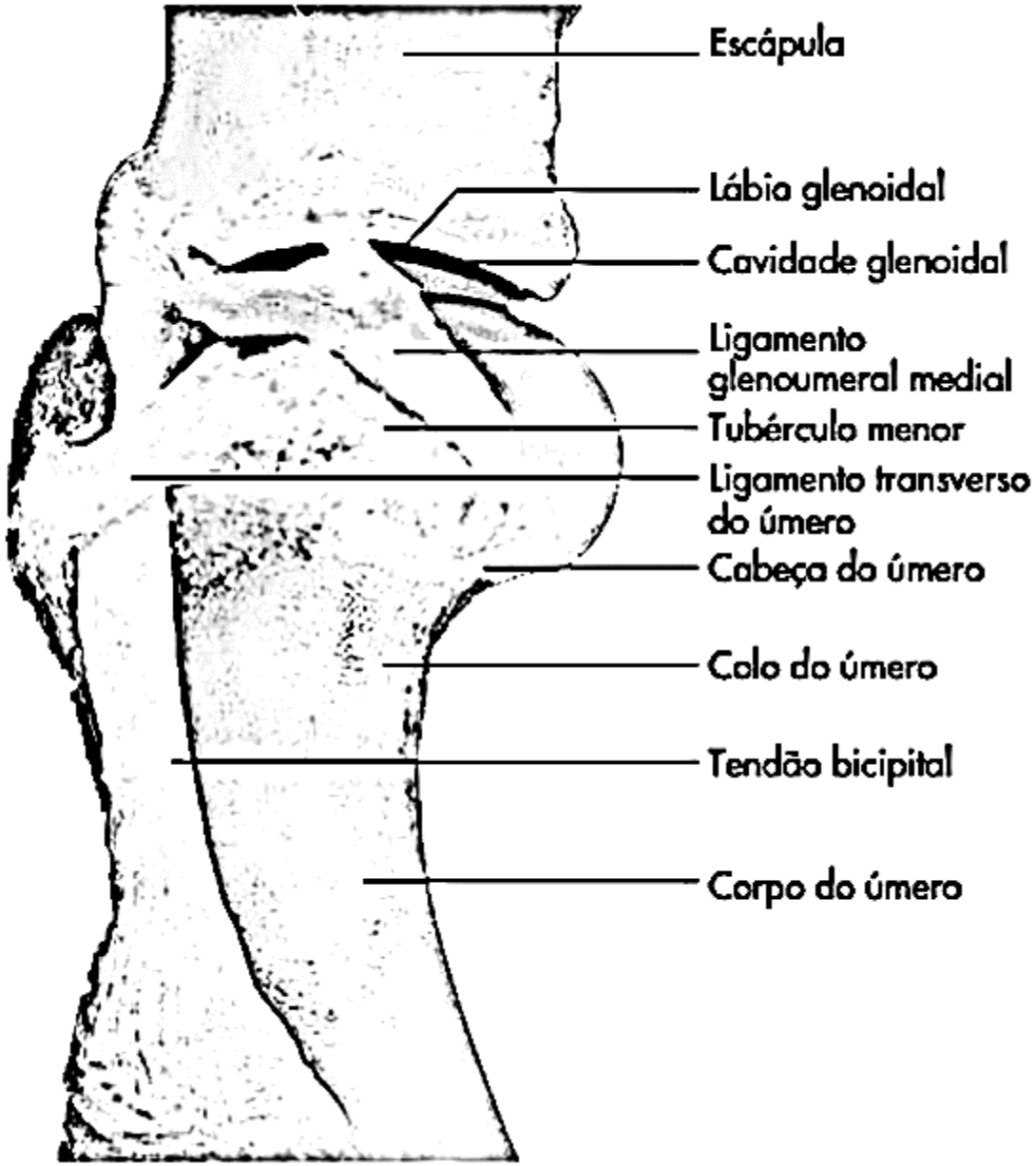

(LIEBICH & KÖNIG, 2016b)

MIOLOGIA

Colorir as Imagens

MÚSCULOS DA CABEÇA: VISTA MEDIAL E LATERAL

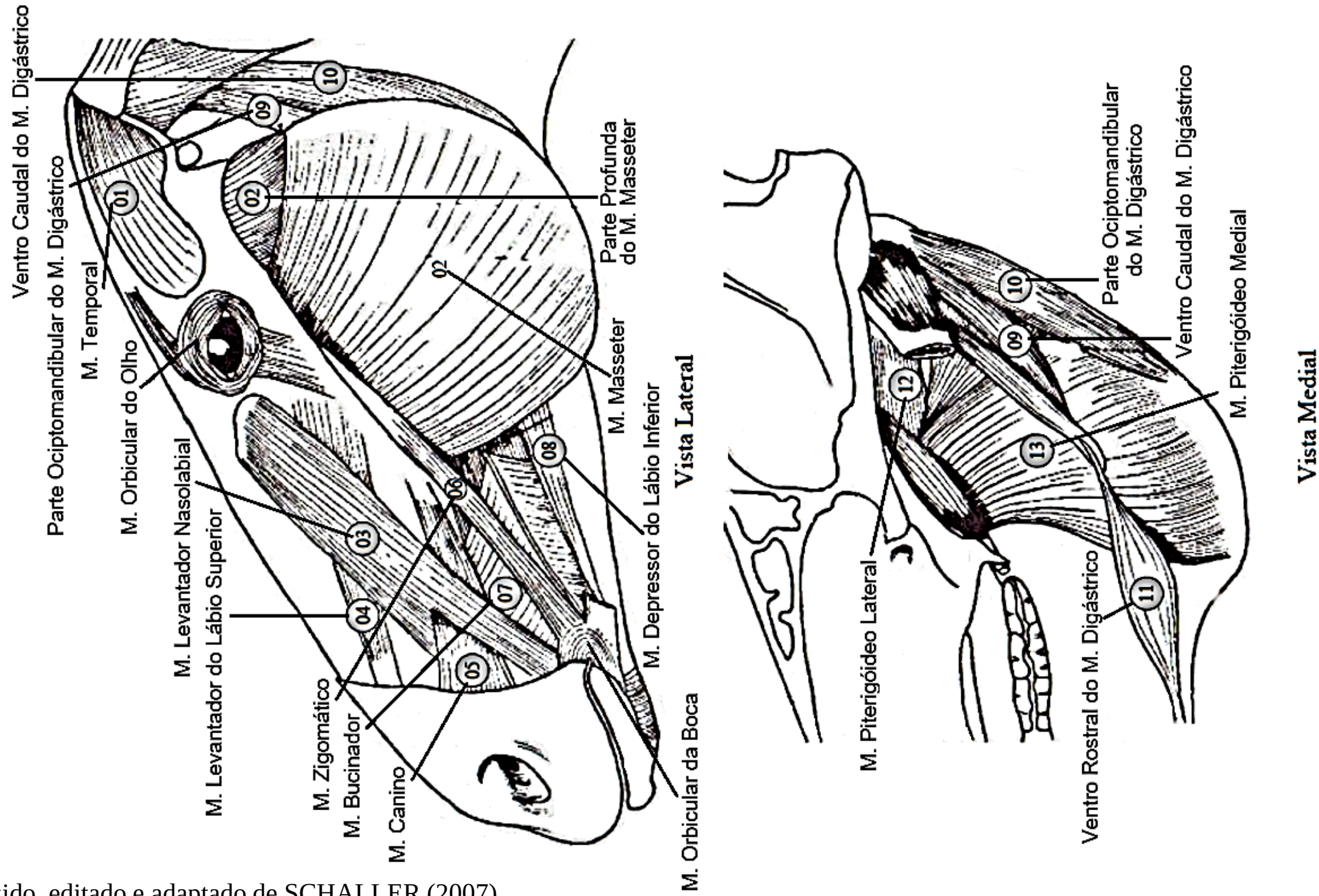

Traduzido, editado e adaptado de SCHALLER (2007)

MÚSCULOS: VISTA GERAL VENTRAL

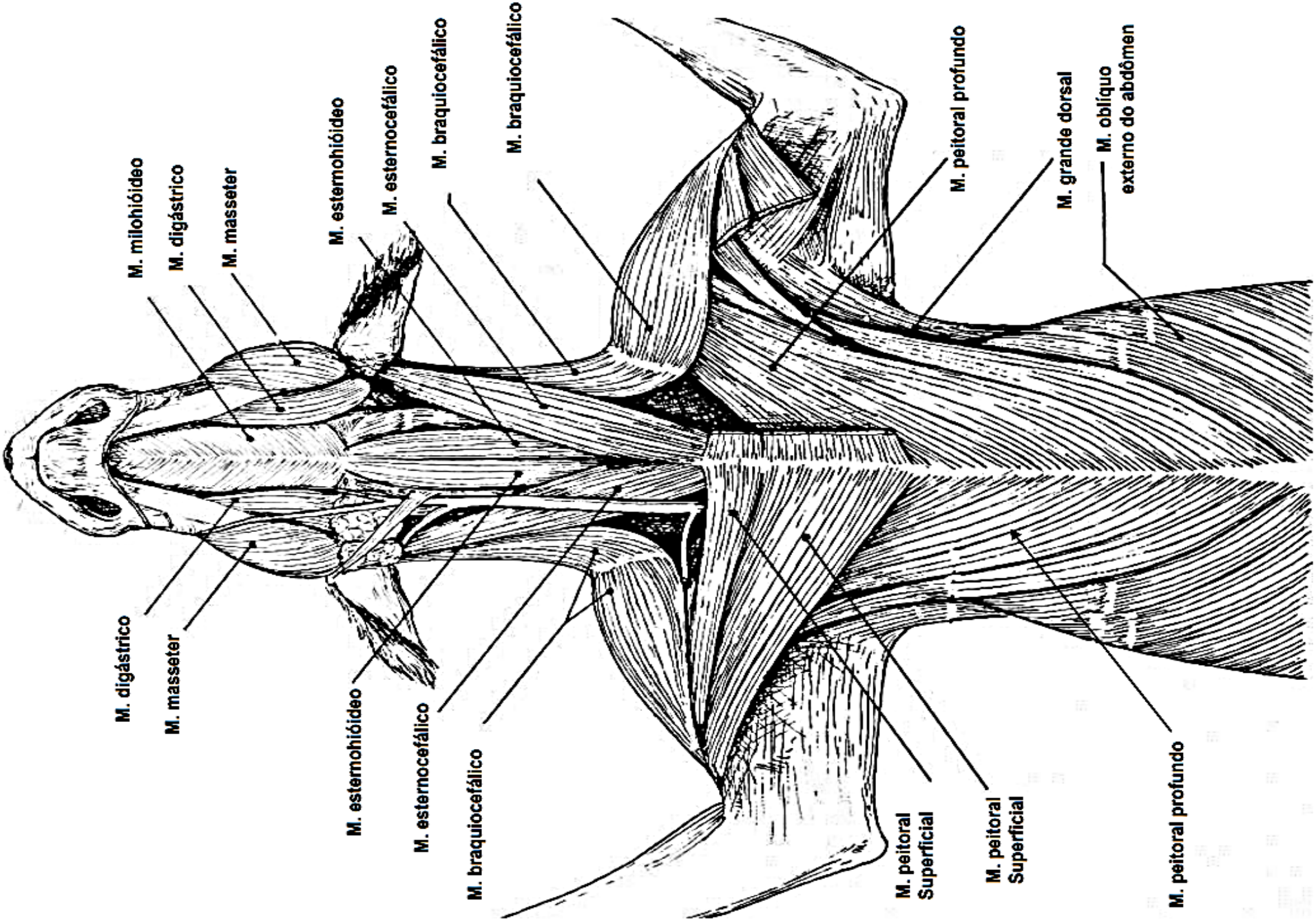

(PINHEIRO, 2014b)

MÚSCULOS DO ABDÓMEM: VISTA VENTRAL

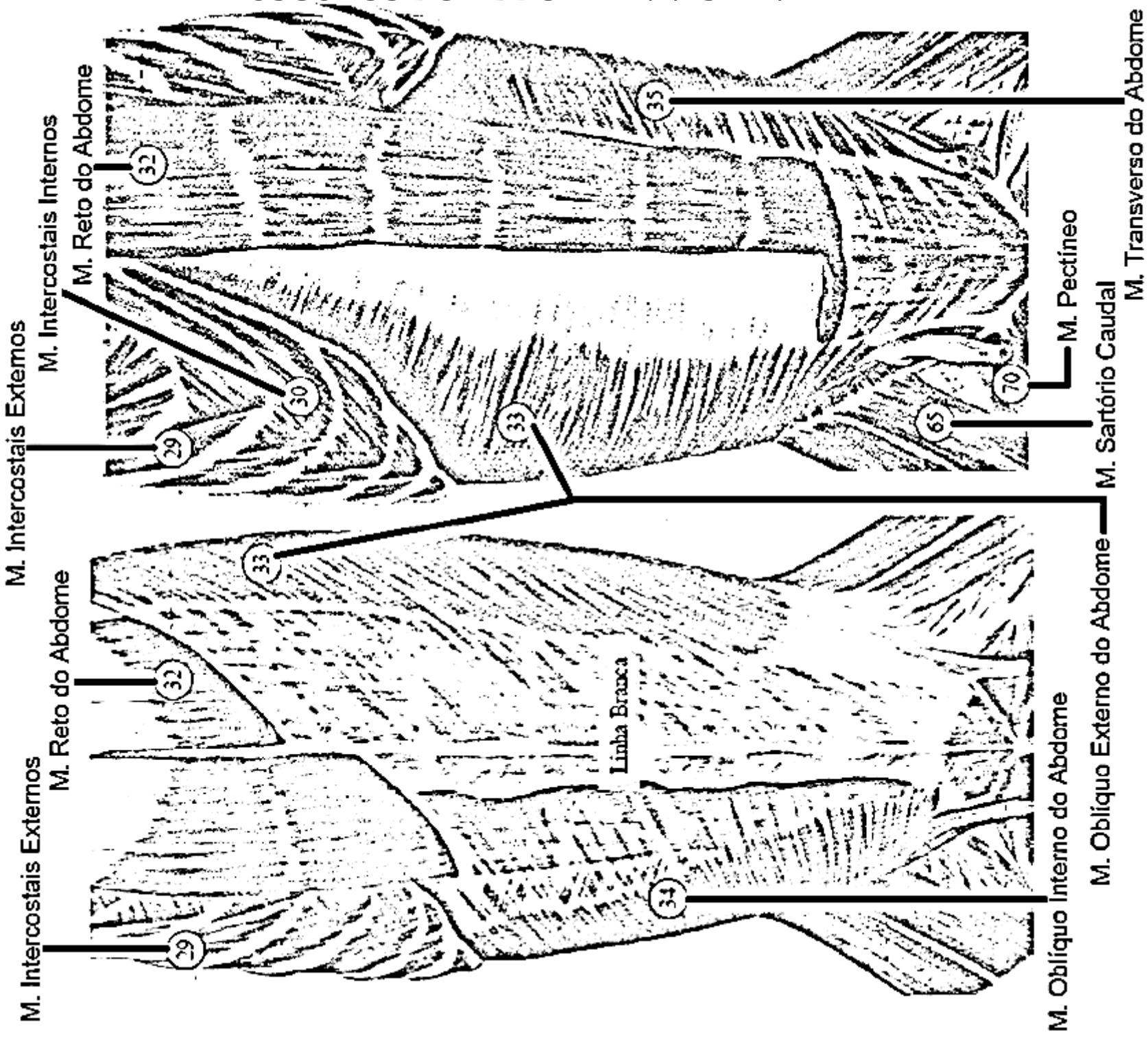

(GETTY, 1975)

MÚSCULOS: VISTA GERAL VENTRAL

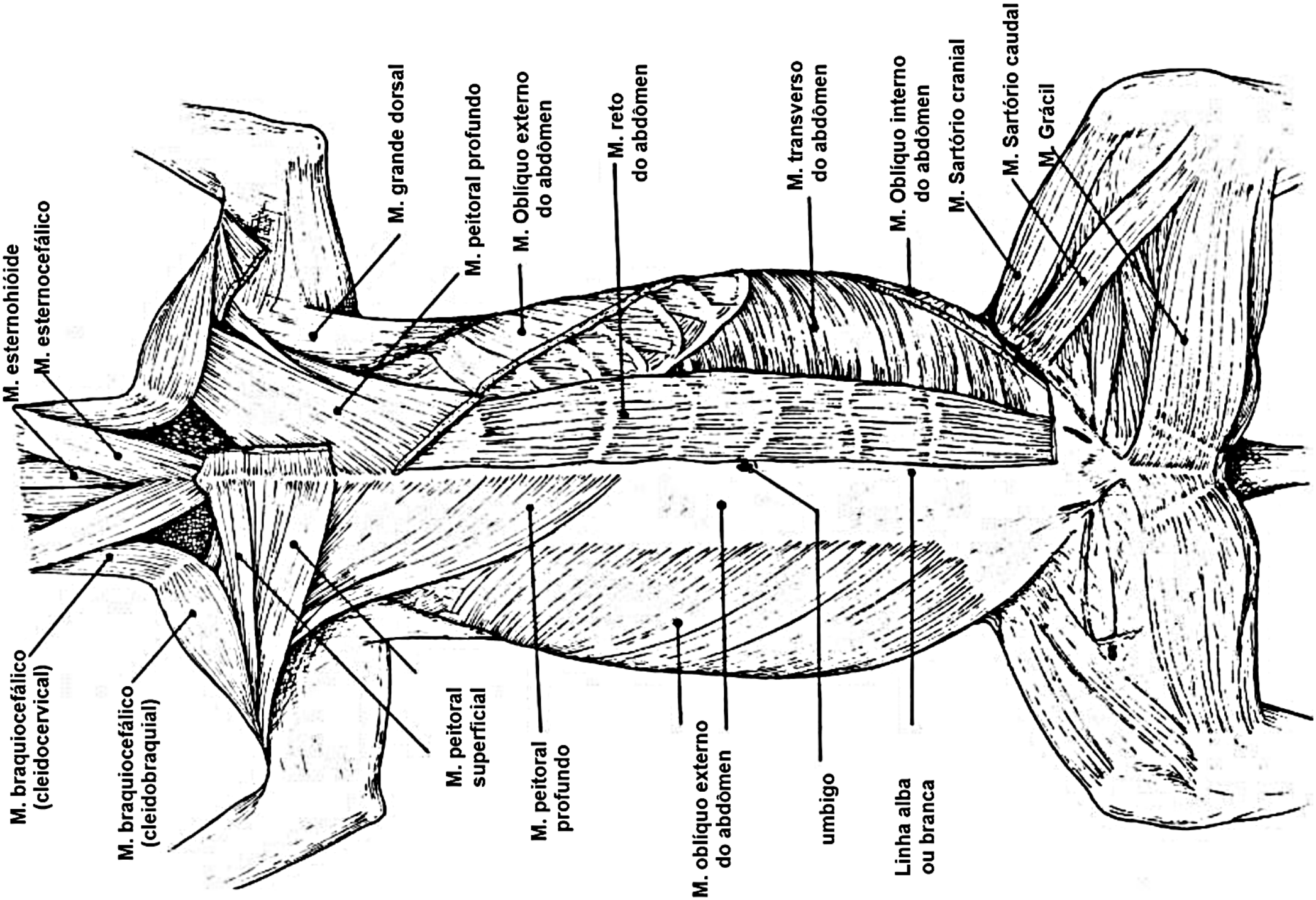

(PINHEIRO, 2014b)

MÚSCULOS: VISTA TORACOABDOMINAL LATERAL

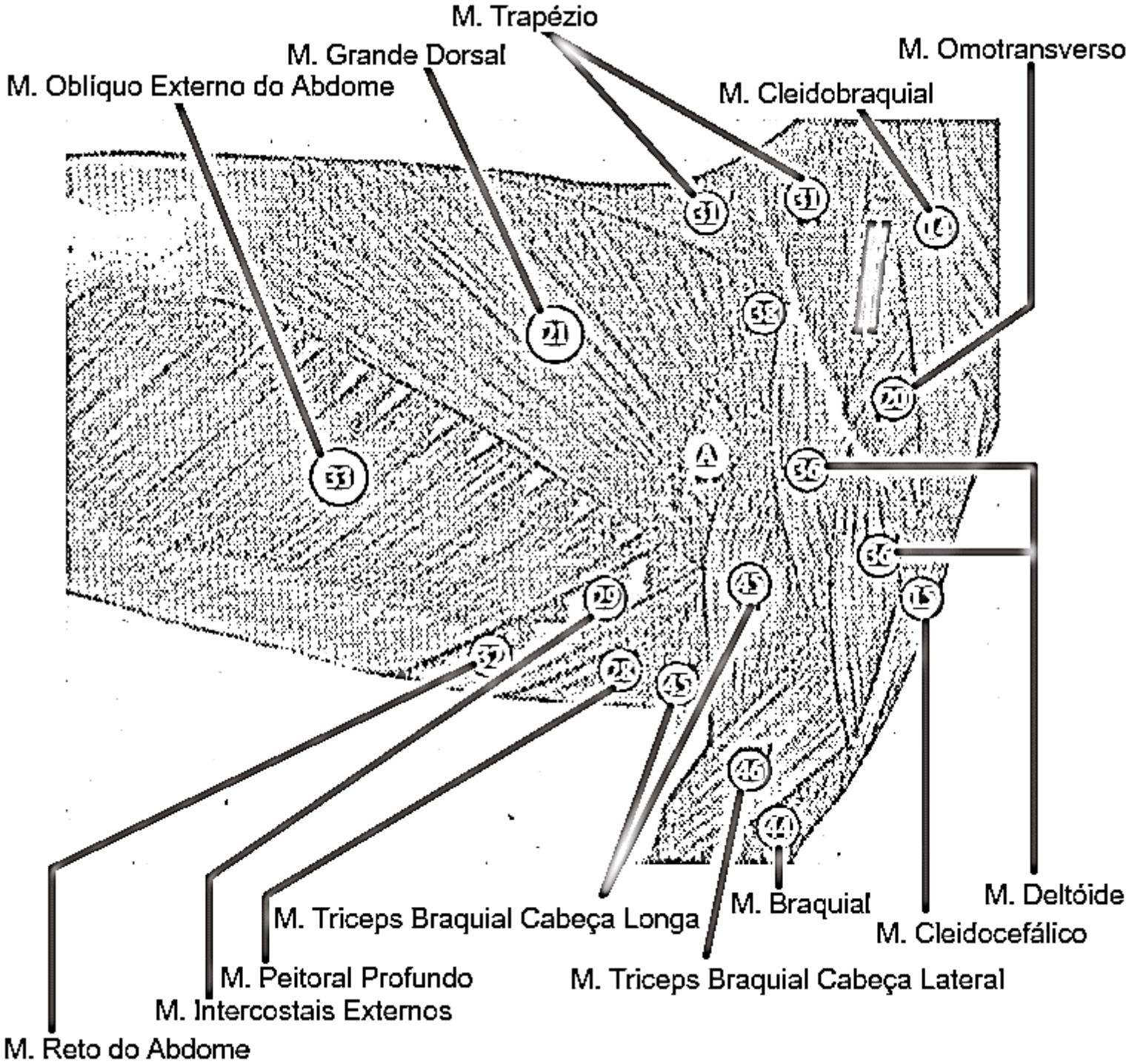

Traduzido, editado e adaptado de GETTY (1975)

MÚSCULOS PROFUNDOS – MEMBRO TORÁCICO

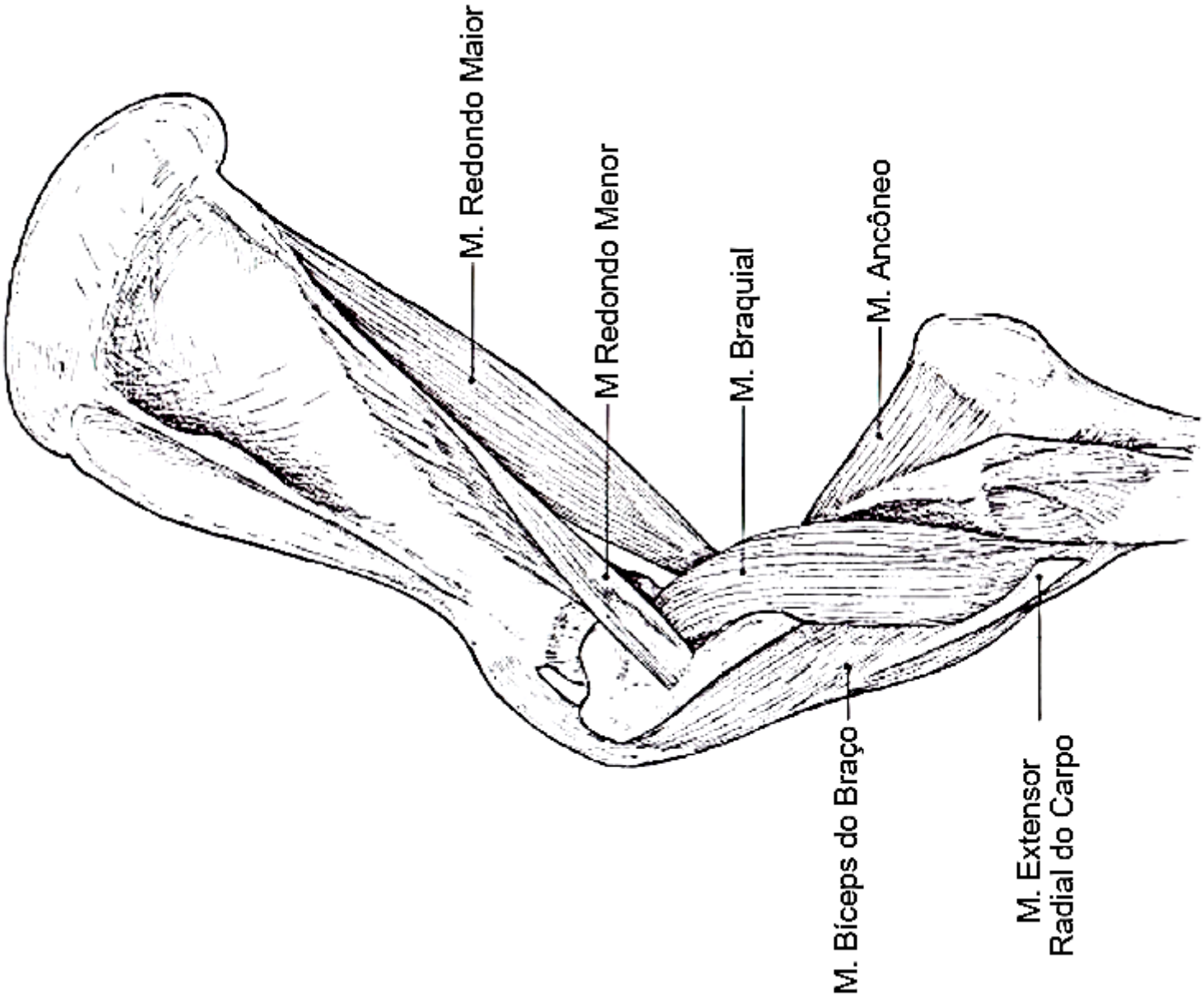

Traduzido, editado e adaptado de COUET (2017)

MÚSCULOS DO MEMBRO TORÁCICO

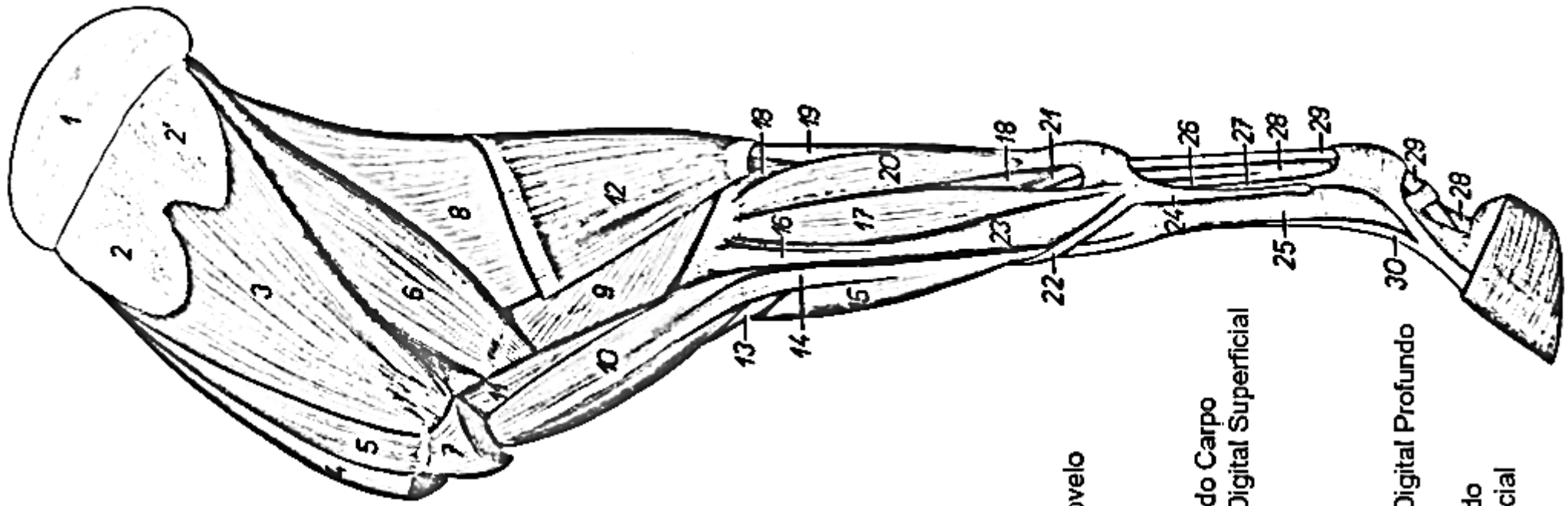

1- Cartilagem da Escápula
2- Face Serrátil
2'- Face Serrátil
3- M. Subescapular
4- M. Subclávio
5- M. Supraespinal
6- M. Redondo Maior
7- M. Peitoral Profundo
8- M. Tríceps Braquial Cabeça Longa
9- M. Tríceps Braquial Cabeça Média
10- M. Bíceps Braquial
11- M. Coracobraquial
12- M. Tensor da Fáscia do Antebraço
13- M. Braquial
14- Aponeurose Bicipital
15- M. Extensor Radial do Carpo
16- Ligamento Colateral Medial do Cotovelo
17- M. Flexor Radial do Carpo
18- M. Flexor Digital Superficial
19- M. Flexor Ulnar do Carpo
20- Cabeça Umeral do M. Flexor Ulnar do Carpo
21- Ligamento Acessório do M. Flexor Digital Superficial
22- M. Abdutor Longo do Polegar
23- Rádio
24- O. Metacarpal II
25- O. Metacarpal III
26- Ligamento Acessório do M. Flexor Digital Profundo
27- M. Interósseo
28- Tendão do M. Flexor Digital Profundo
29- Tendão do M. Flexor Digital Superficial
30- M. Extensor Digital Comum

(POPESKO, 1990d)

MÚSCULOS DO MEMBRO TORÁCICO

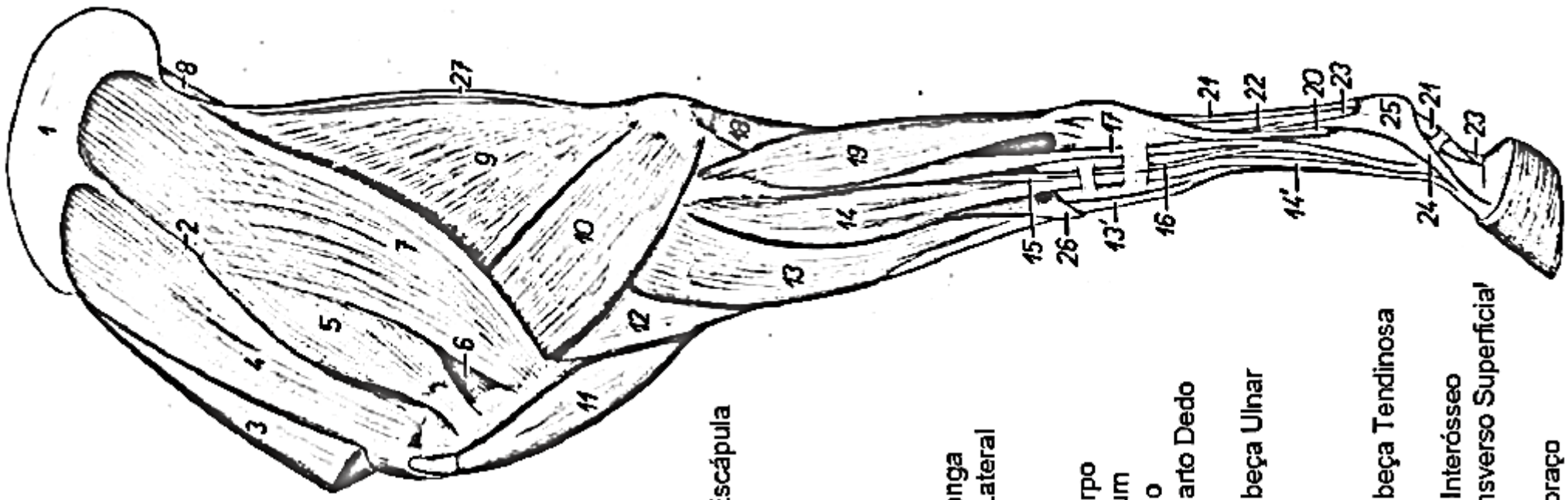

1- Cartilagem da Escápula
2- Tuberosidade da Espinha da Escápula
3- M. Subclávio
4- M. Supraespinoso
5- M. Infraespinoso
6- M. Redondo Menor
7- M. Deltóide
8- M. Redondo Maior
9- M. Tríceps Braquial Cabeça Longa
10- M. Tríceps Braquial Cabeça Lateral
11- M. Bíceps Braquial
12- M. Braquial
13, 13'- M Extensor Radial do Carpo
14, 14'- M. Extensor Digital Comum
15- M. Extensor do Segundo Dedo
16- M. Extensor do Terceiro e Quarto Dedo
17- M. Extensor Digital Lateral
18- M. Flexor Digital Profundo Cabeça Ulnar
19- M Extensor Ulnar do Carpo
20- O. Metacarpal IV
21- M. Flexor Digital Superficial
22- M. Flexor Digital Profundo Cabeça Tendinosa
23- M. Flexor Digital Profundo
24- Porção Colateral do Musculo Interósseo
25- Ligamento Metacarpiano Transverso Superficial
26- M. Abdutor Largo do Polegar
27- M. Tensor da Fáscia do Antebraço

(POPESKO, 1990d)

MÚSCULOS DO MEMBRO PÉLVICO

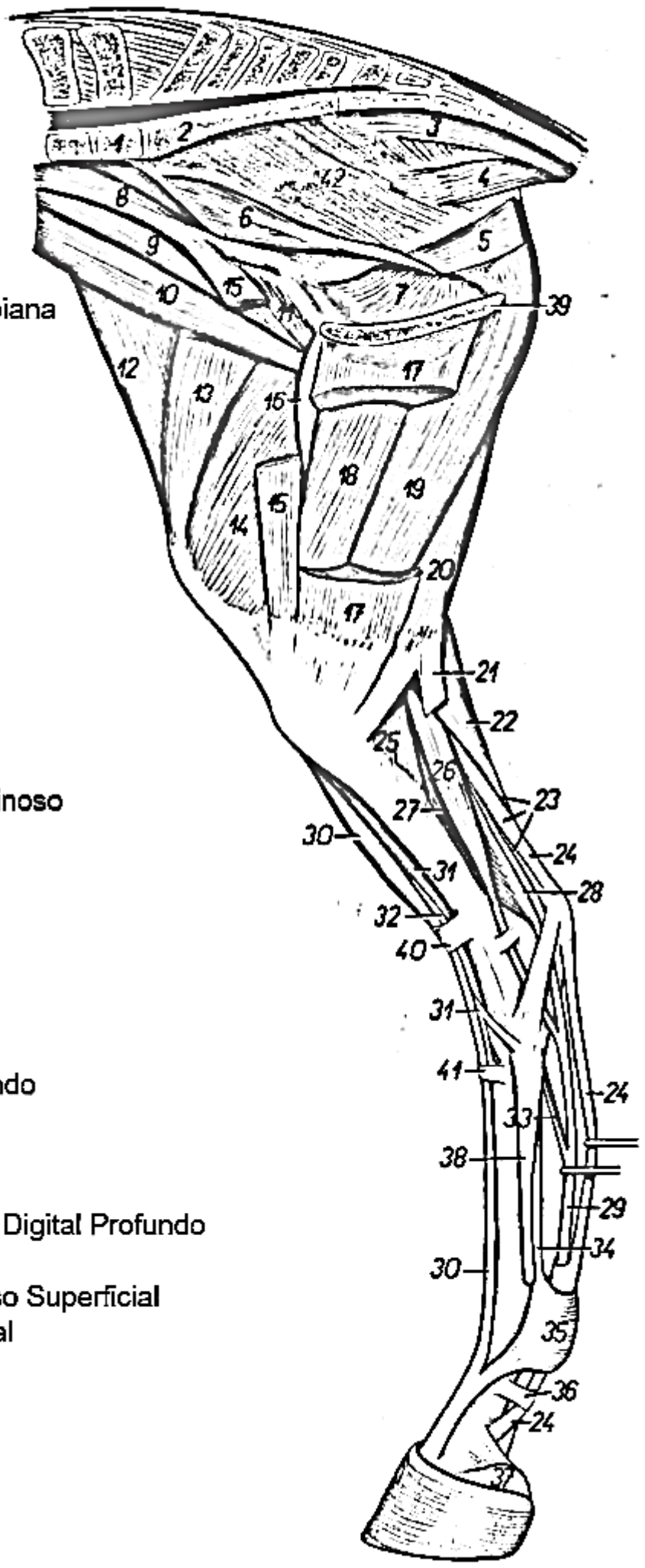

1- Sexta Vértebra Lombar
2- Sacro
3- M. Sacrocaudal Ventral medial
4- M. Coccígeno
5- M. Levantador do Ânus
6- M. Obturador Interno Parte Ilíaca
7- M. Obturador Interno Parte Ísquipubiana
8- M. Psoas Menor
9- M. Psoas Maior
10- M. Ilíaco Parte Lateral
11- M. Ilíaco Parte Medial
12- M. Tensor da Fáscia Lata
13- M. Reto Femoral
14- M. Vasto Medial
15- M. Sartório
16- M. Pectíneo
17- M. Grácil
18- M. Aductor
19- M. Semimembranoso
20- M. Semitendinoso
21- Tendão Calcâneo do M. Semitendinoso
22- M. Gastrocnemio Cabeça Medial
23- Tendão do M. Tríceps Sural
24- M. Flexor Digital Superficial
25- M. Poplíteo
26- M. Flexor Digital Longo
27- M. Flexor Longo do Polegar
28- M. Tibial Caudal
29- Tendão do M. Flexor Digital Profundo
30- M. Extensor Digital Longo
31- M. Tibial Cranial
32- M. Fibular Terceiro
33- Ligamento Acessório do M. Flexor Digital Profundo
34- M. Interósseo
35- Ligamento Metatarsiano Transverso Superficial
36- Parte Anelar Vaginal Fibrosa Digital
37- Cartilagem Ungular
38- O. Metacarpal II
39- Face Sinfisial do O. Coxal
40- Retináculo Extensor Proximal
41- Retináculo Extensor Distal
42- Ligamento Sacrotuberal Largo

(POPESKO, 1996d)

MÚSCULOS DO MEMBRO PÉLVICO

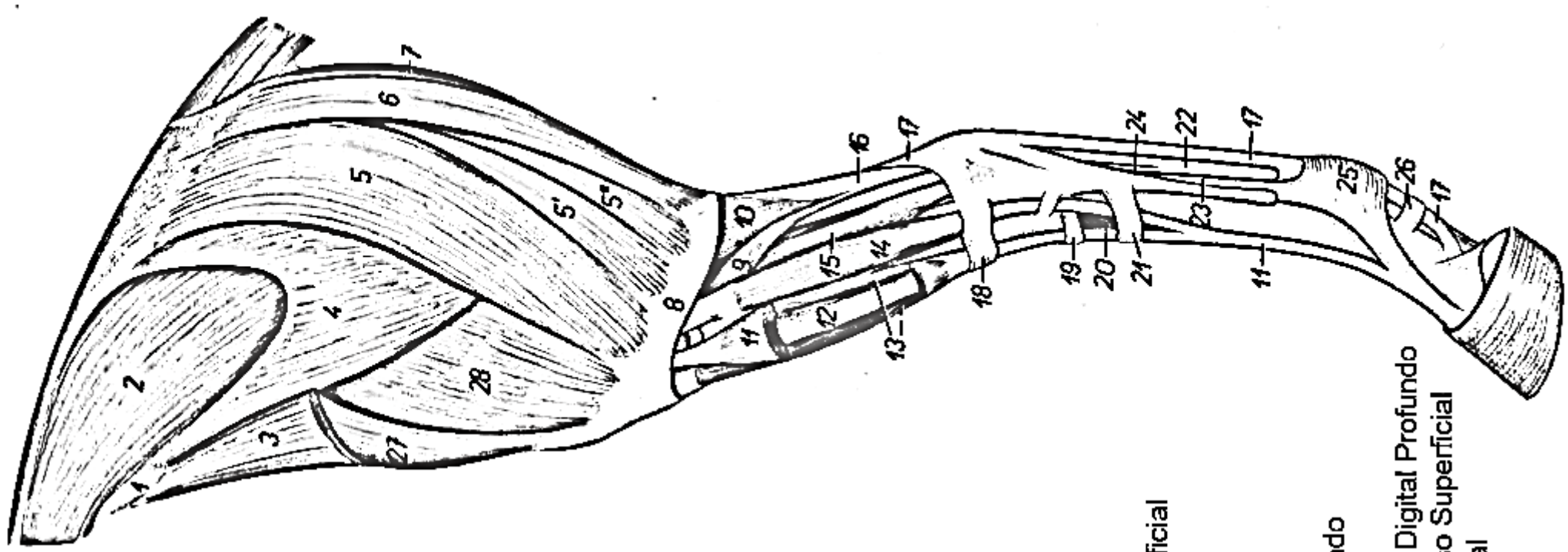

1- Tuberosidade do Coxal
2- M. Glúteo Médio
3- M. Tensor da Fáscia Lata
4- M. Glúteo Superficial
5, 5', 5"- M Bíceps Femoral
6- M. Semitendinoso
7- M. Semimembranoso
8- Fáscia da Perna
9- M. Sóleo
10- M. Gastrocnemio Cabeça Lateral
11- M. Extensor Digital Longo
12- M. Fibular Terceiro
13- M. Tibial Cranial
14- M. Extensor Digital Lateral
15- M. Flexor Longo do Polegar
16- Tendão do M. Tríceps Sural
17- Tendão do M. Flexor Digital Superficial
18- Retináculo Extensor Proximal
19- Retináculo Extensor Médio
20- M. Extensor Curto Digital
21- Retináculo Extensor Distal
22- Tendão do M. Flexor Digital Profundo
23- M. Interósseo
24- Ligamento Acessório do M. Flexor Digital Profundo
25- Ligamento Metatarsiano Transverso Superficial
26- Parte Anelar Vaginal Fibrosa Digital
27- M. Reto Femoral
28- M. Vasto Lateral

(POPESKO, 1990d)

MÚSCULOS CAUDAIS DA PERNA

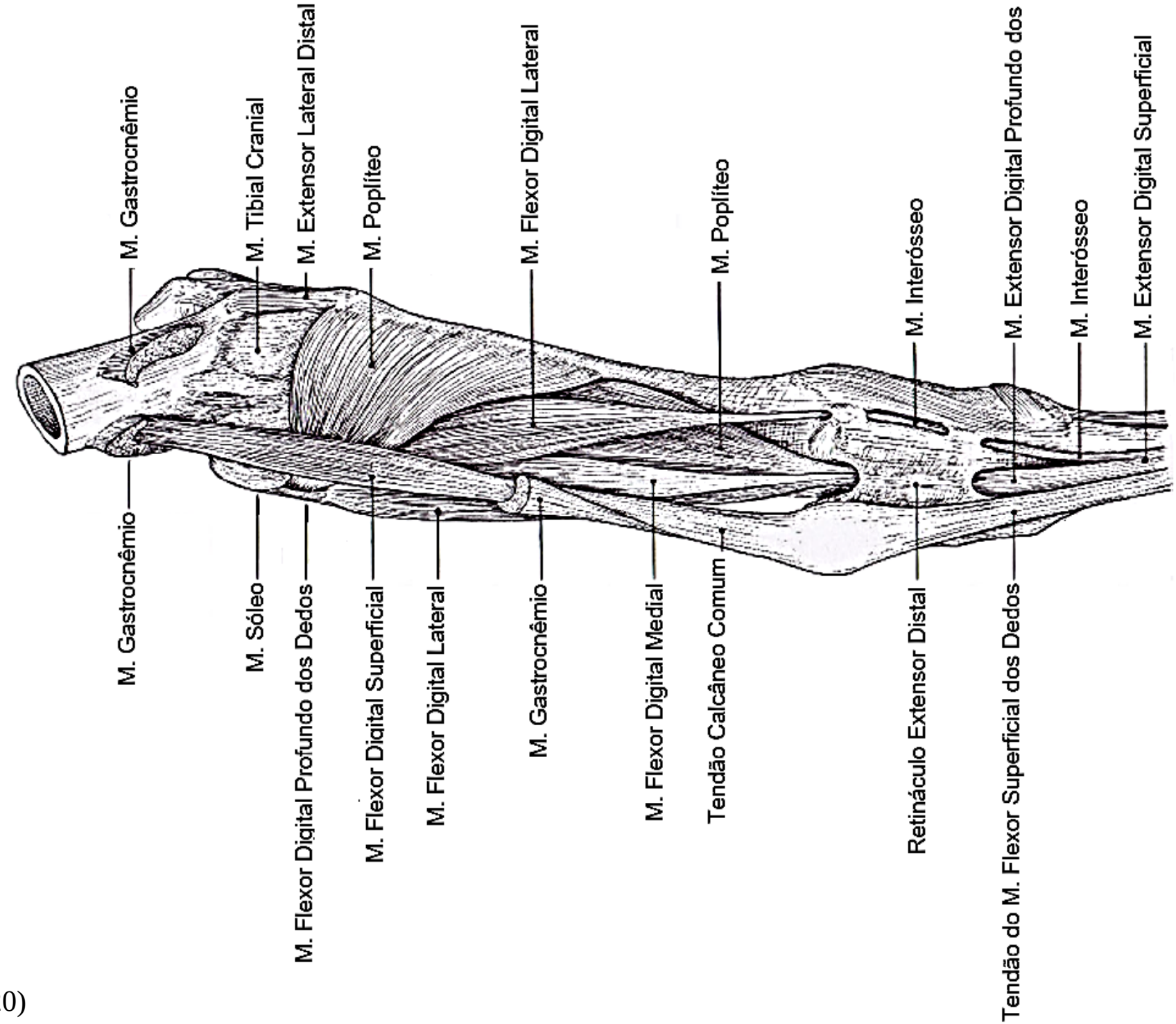

(URBAX, 2020)

MÚSCULOS DA PERNA – VISTA LATERAL

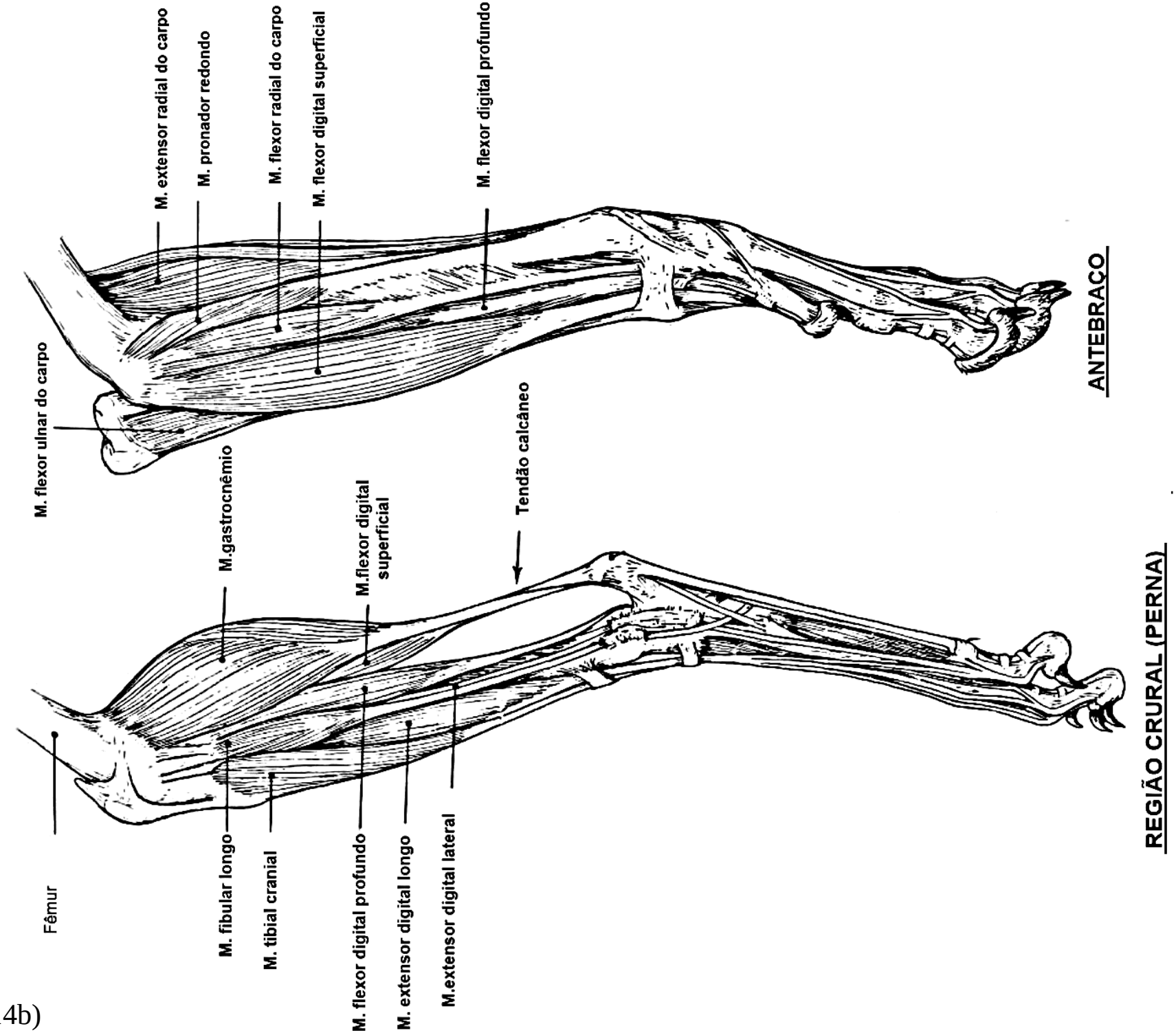

(PINHEIRO, 2014b)

MÚSCULOS DA REGIÃO COXOFEMORAL – VISTA LATERAL

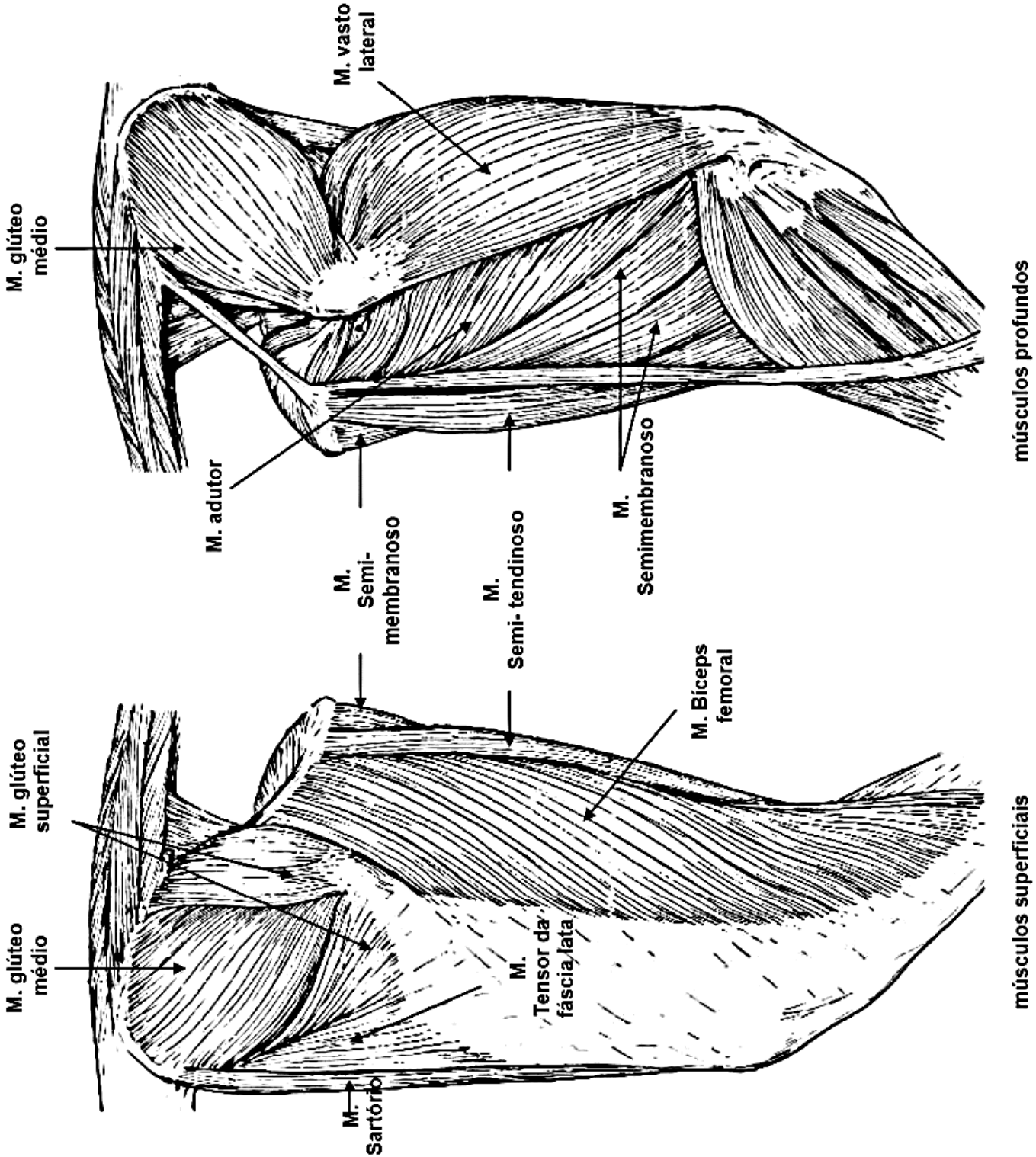

(PINHEIRO, 2014b)

ASPECTOS COMPARATIVOS DOS MUSCULOS DO ANTEBRAÇO E DA PERNA

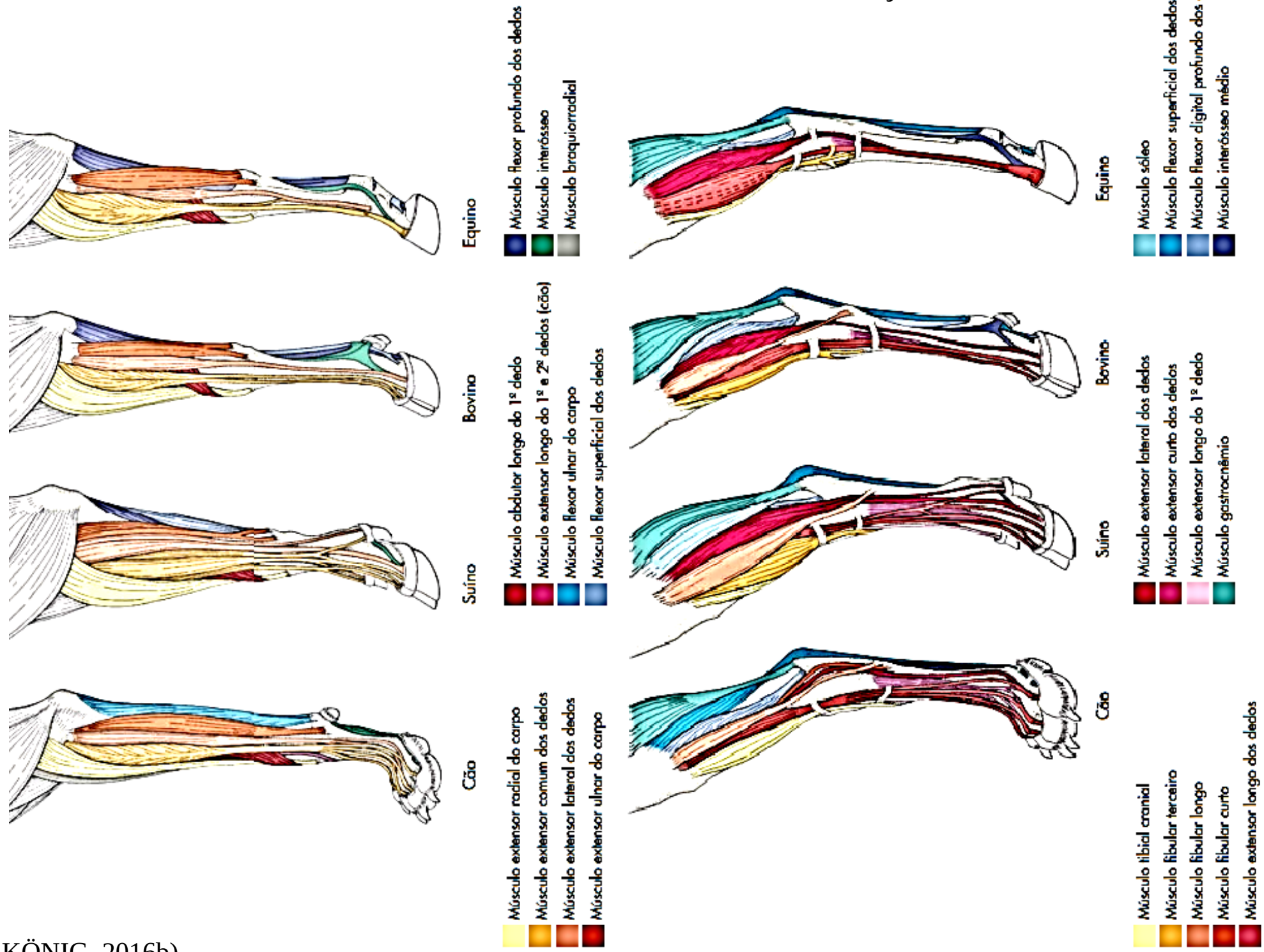

(LIEBICH & KÖNIG, 2016b)

ÓRGÃOS

&

SISTEMAS

Colorir as Imagens

SISTEMA RESPIRATÓRIO

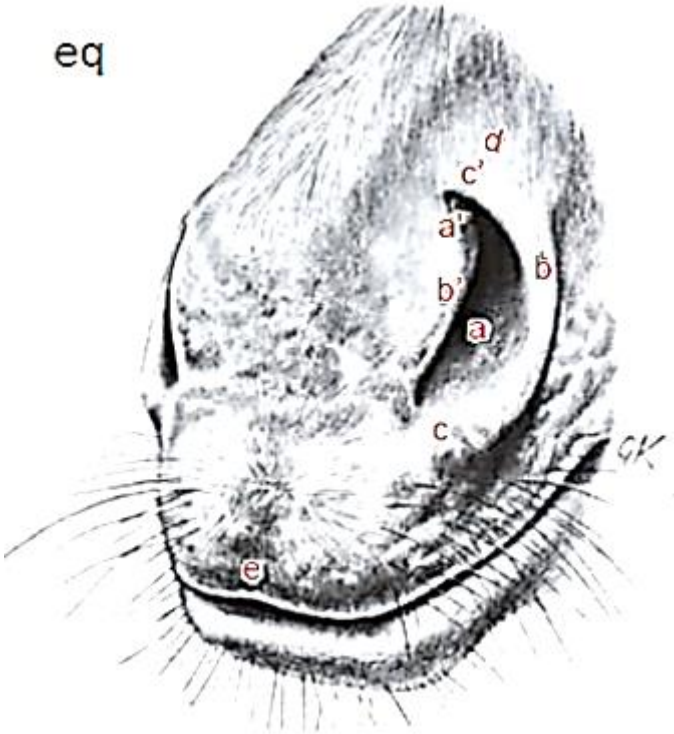

→ a) Narina
a') Óstio do divertículo nasal
b) Asa lateral do nariz
b') Asa medial do nariz
c) Ângulo ventral da narina
c') Ângulo dorsal da narina
d) Região da divertículo nasal
e) Filtro

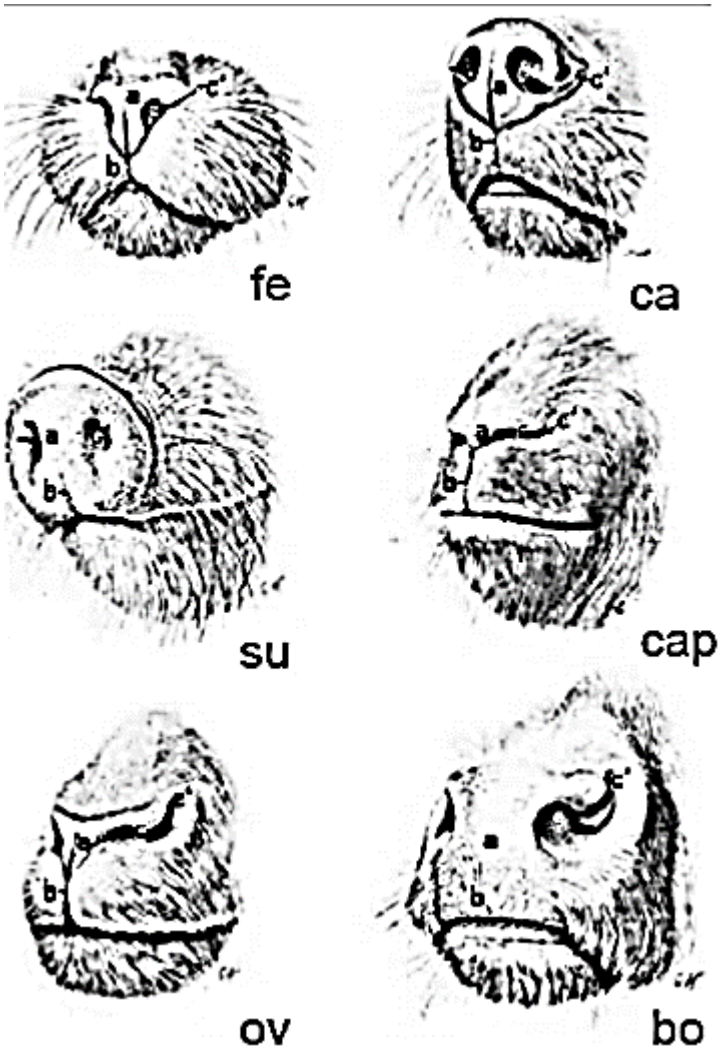

Qual plano tegumentar de cada espécie?

a) Planos Tegumentares
- Nasal: fe, ca, cap e ov
- Rostral: suíno
- Nasolabial: bovino

b) Filtro

c) Narina

c') Sulco Alar

Traduzido, editado e adaptado de NICKEL (1979)

SISTEMA RESPIRATÓRIO – LARINGE

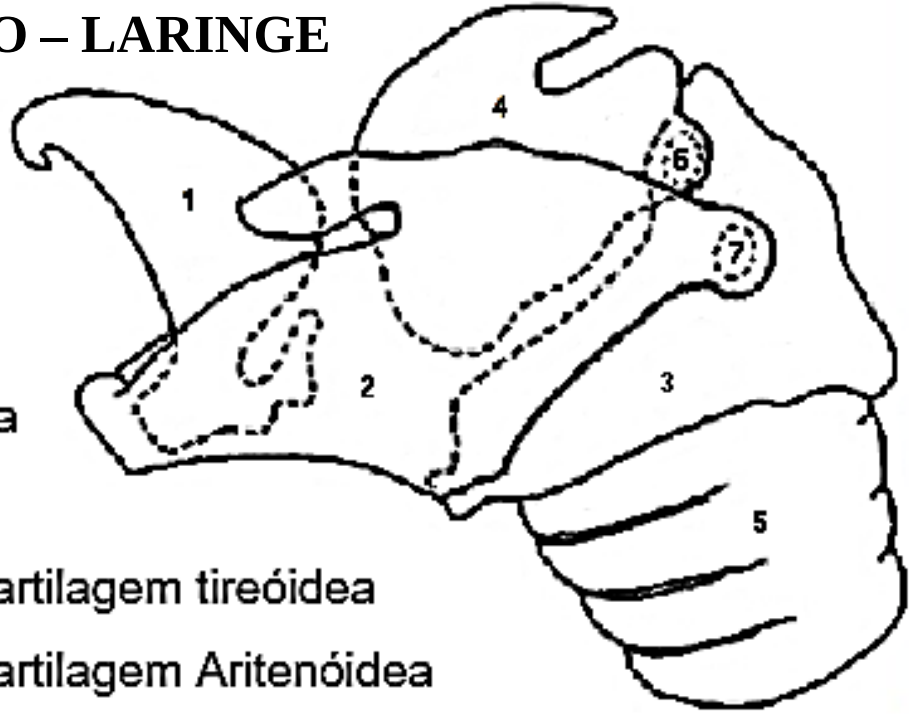

1- Cartilagem Epiglótica

2- Cartilagem Tireóidea

3- Cartilagem Cricóidea

4- Cartilagem Aritenóidea

5- Traqueia

6- Processo caudal da cartilagem tireóidea

7- Processo caudal da cartilagem Aritenóidea

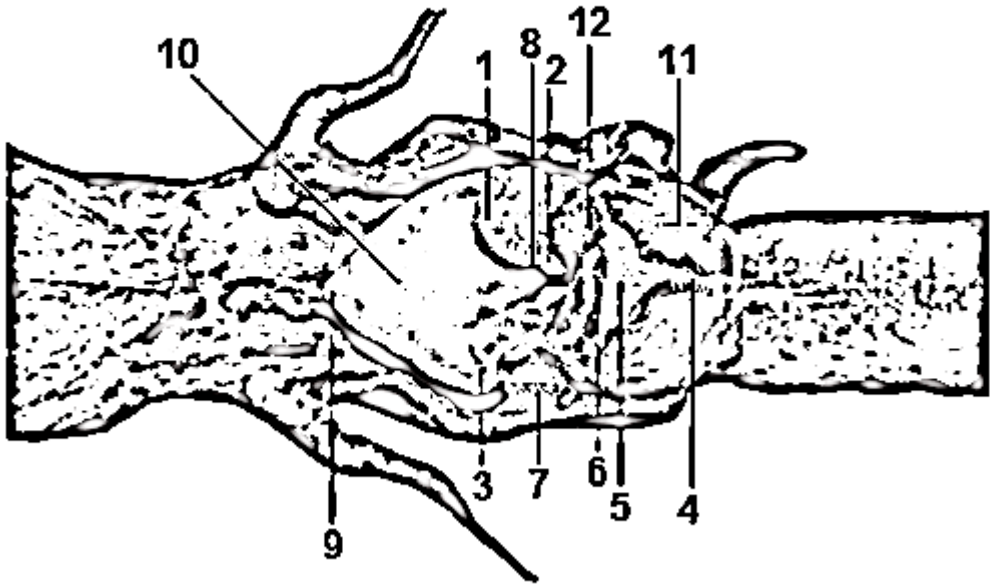

1 - Processo Cuneiforme

2 - Processo Corniculado

3 - Prega Ariepiglótica

4 - Crista Mediana da Cricóide

5 - Lâmina da Cricóide

6 - Cartilagem Sesamóide

7 - Recesso Piriforme

8 - Rima da Glote

9 - Ápice da Epiglote

10 - Face Laringea

11 - M. Cricoaritenóideo Dorsal

12 - M. Aritenóideo-Transverso

(JUNIOR *et al*, 2016; SINGH, 2018a)

SISTEMA RESPIRATÓRIO: PULMÃO

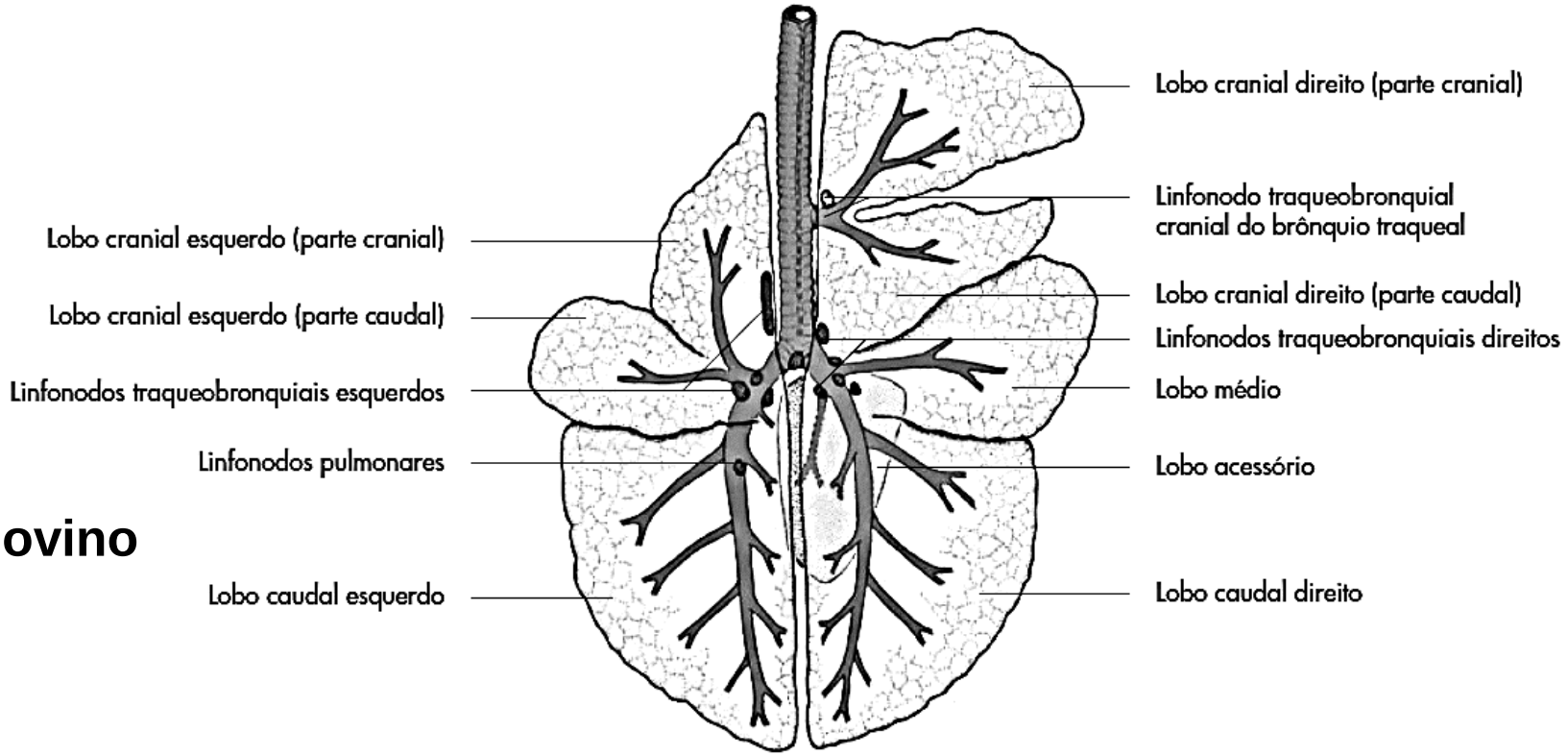

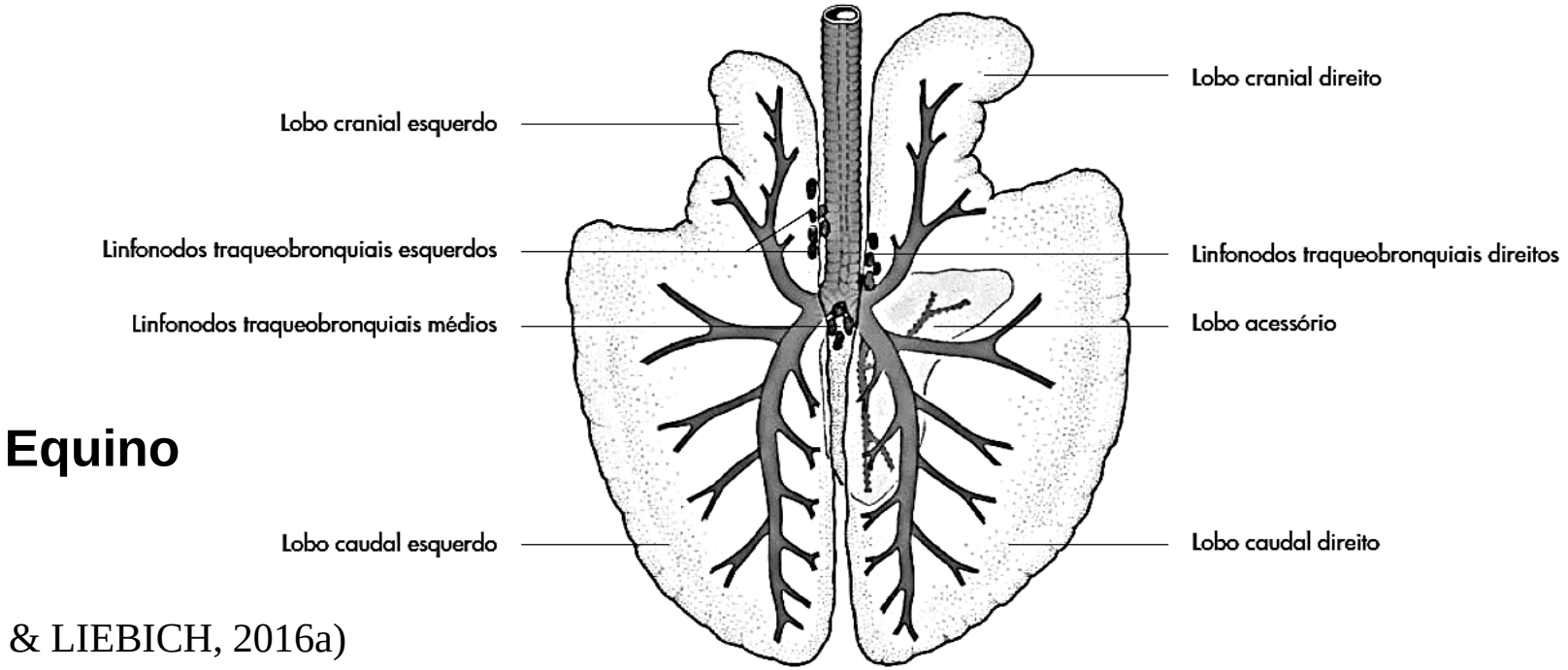

(KÖNIG & LIEBICH, 2016a)

SISTEMA RESPIRATÓRIO: PULMÃO

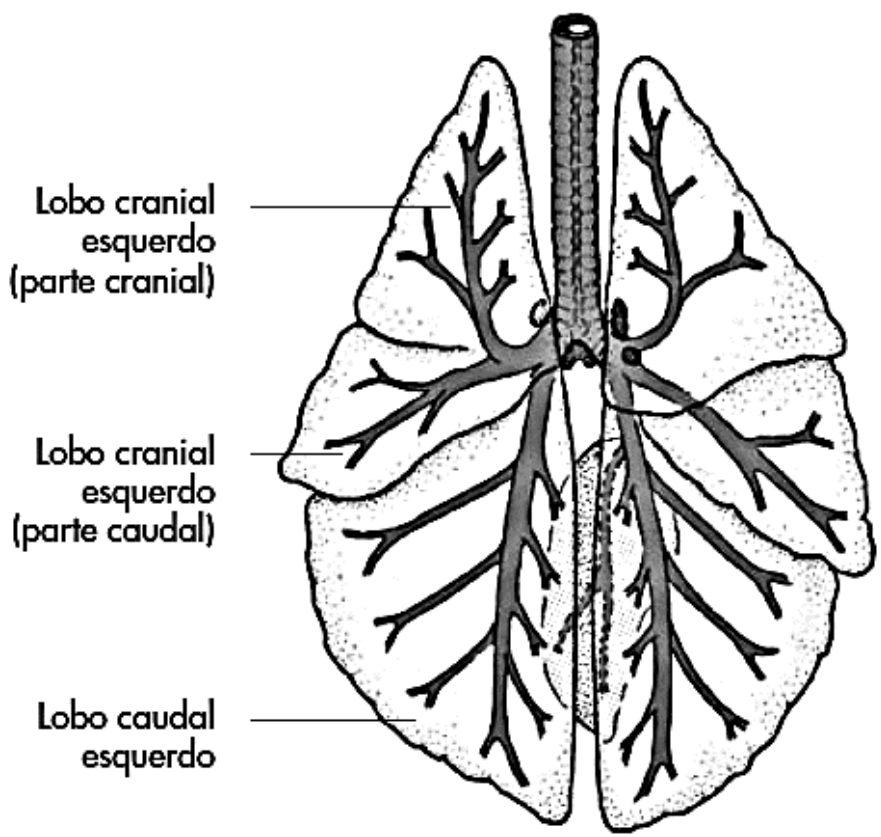

Gato

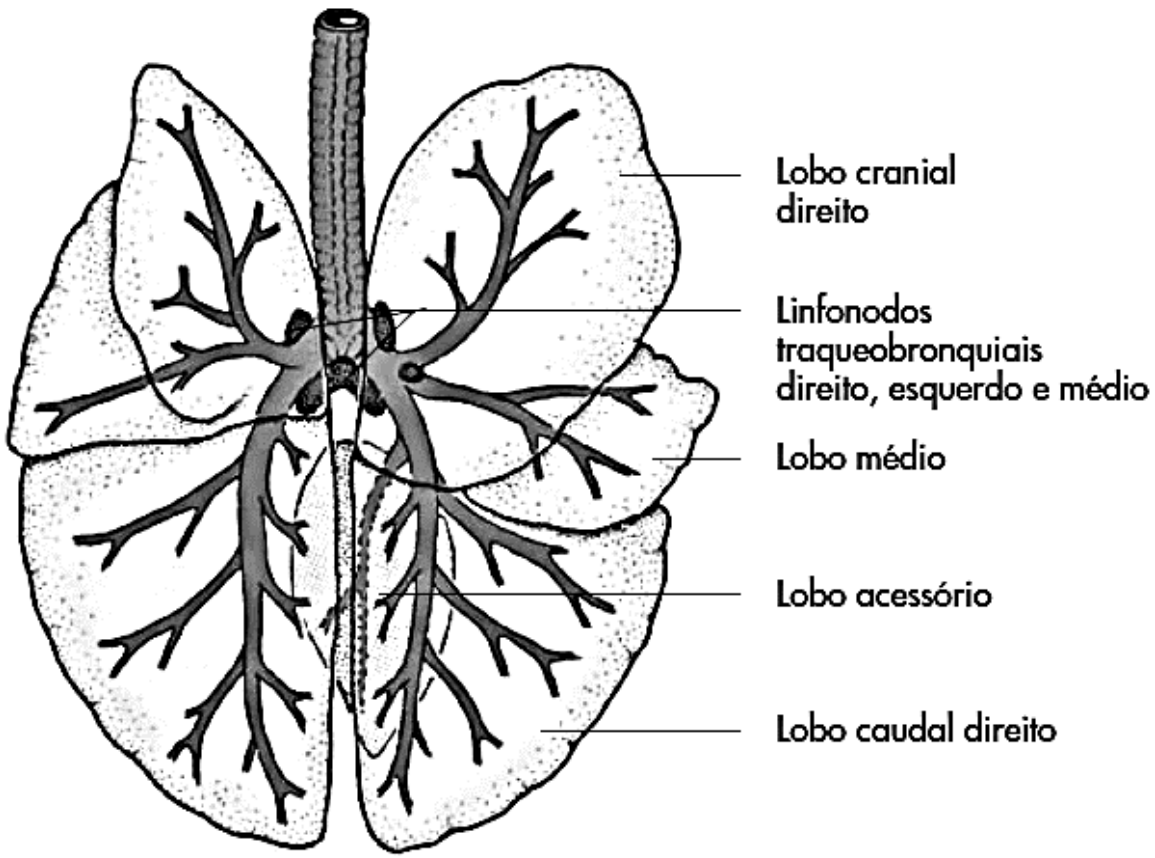

Cão

(KÖNIG & LIEBICH, 2016a)

SISTEMA CIRCULATÓRIO: CORACÃO DE EQUINO

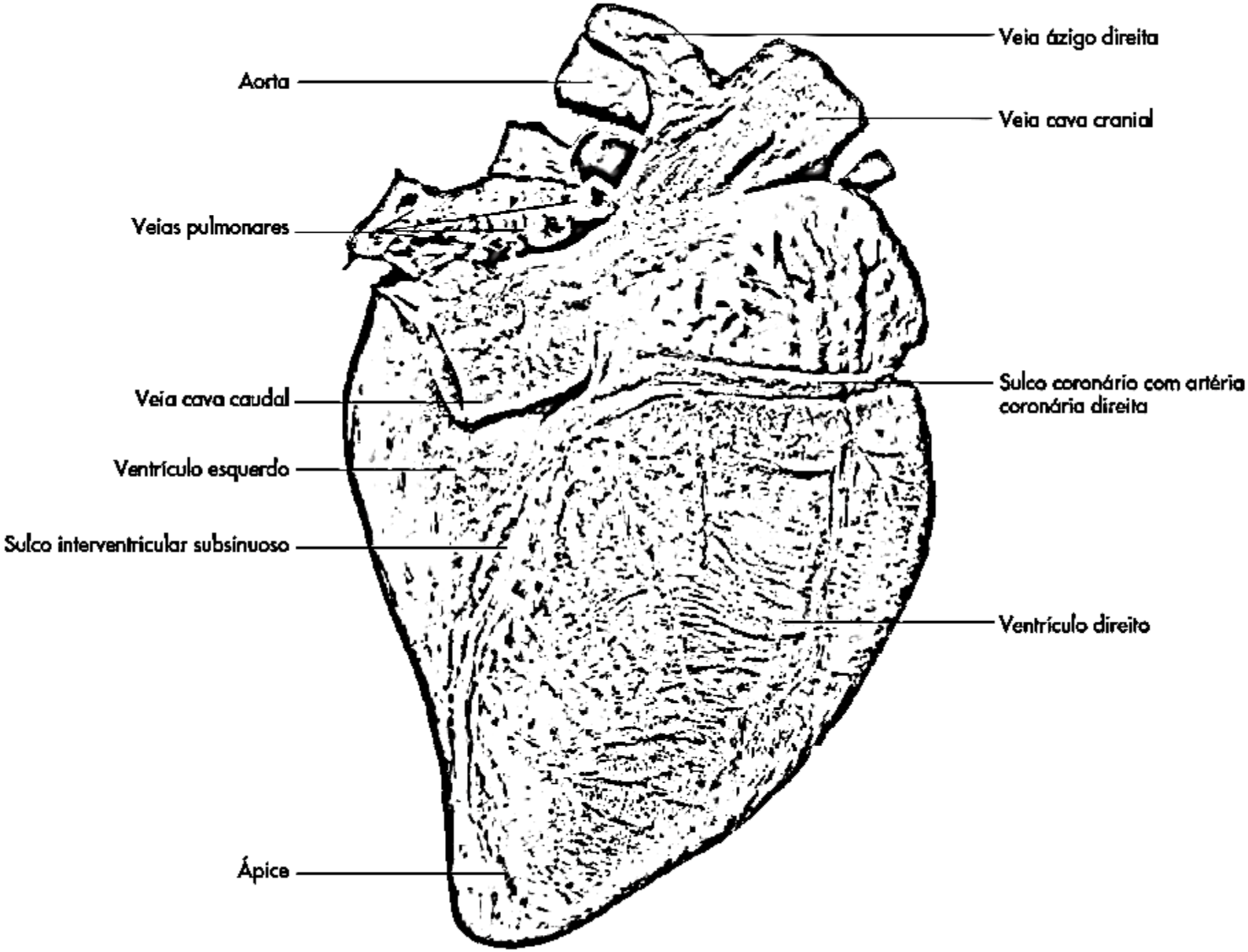

(KÖNIG *et al*., 2016d)

SISTEMA CIRCULATÓRIO: CORAÇÃO DE CÃO

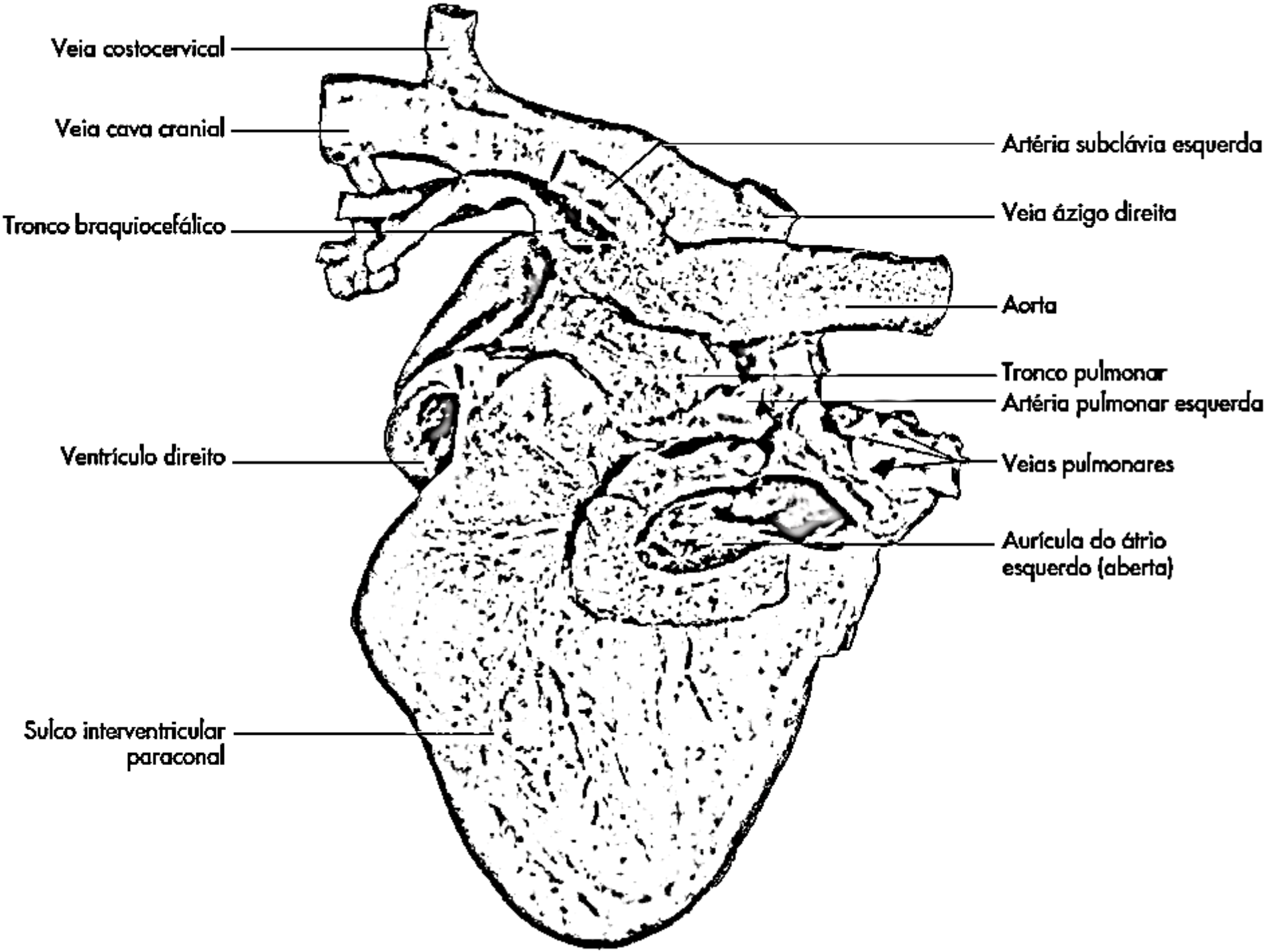

(KÖNIG *et al*., 2016d)

SISTEMA CIRCULATÓRIO: CORAÇÃO DE EQUINO

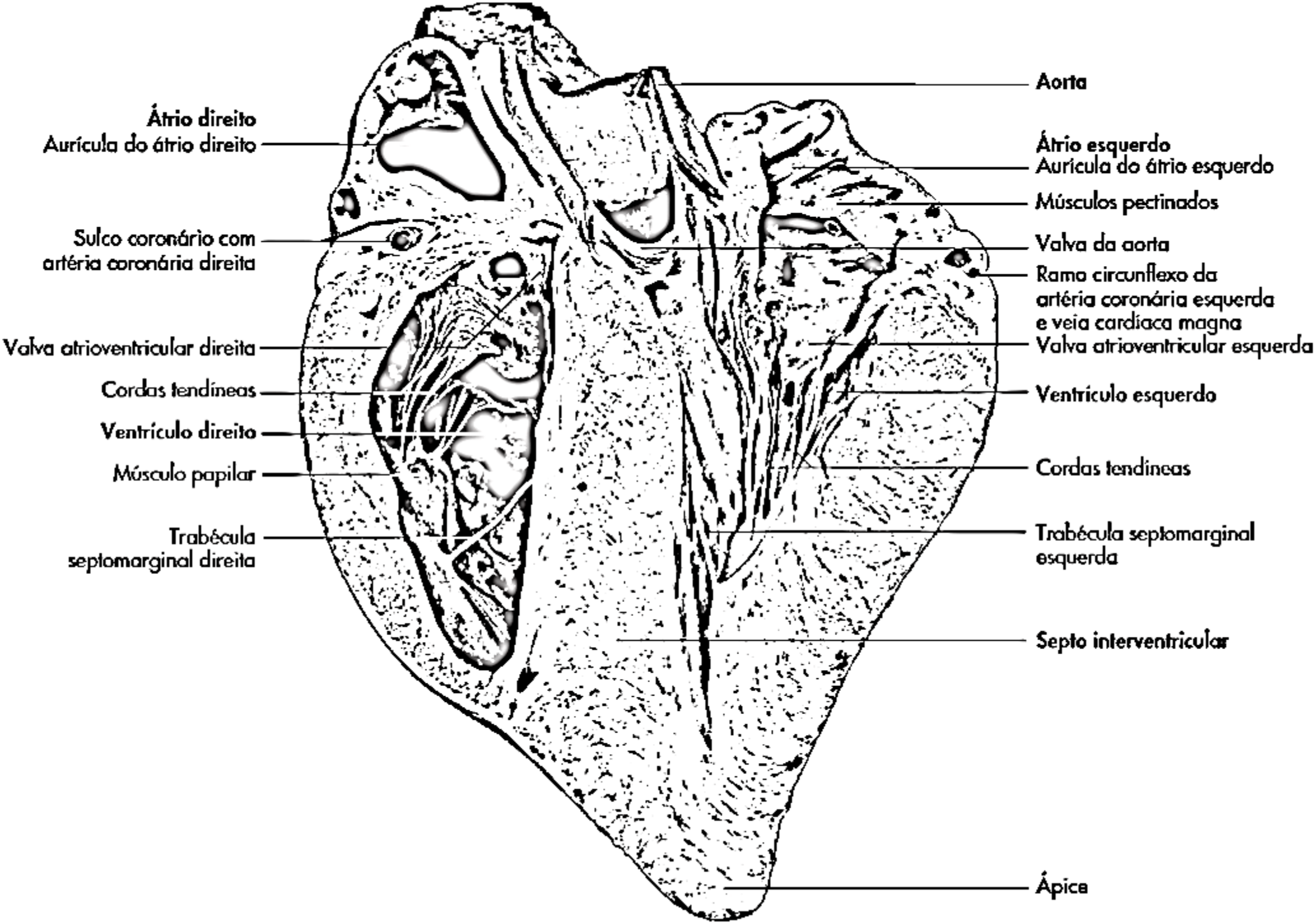

(KÖNIG *et al*., 2016d)

SISTEMA CIRCULATÓRIO: CORAÇÃO DE EQUINO - SISTEMA CONDUTOR DOS VENTRÍCULOS DIREITO E ESQUERDO DO CORAÇÃO.

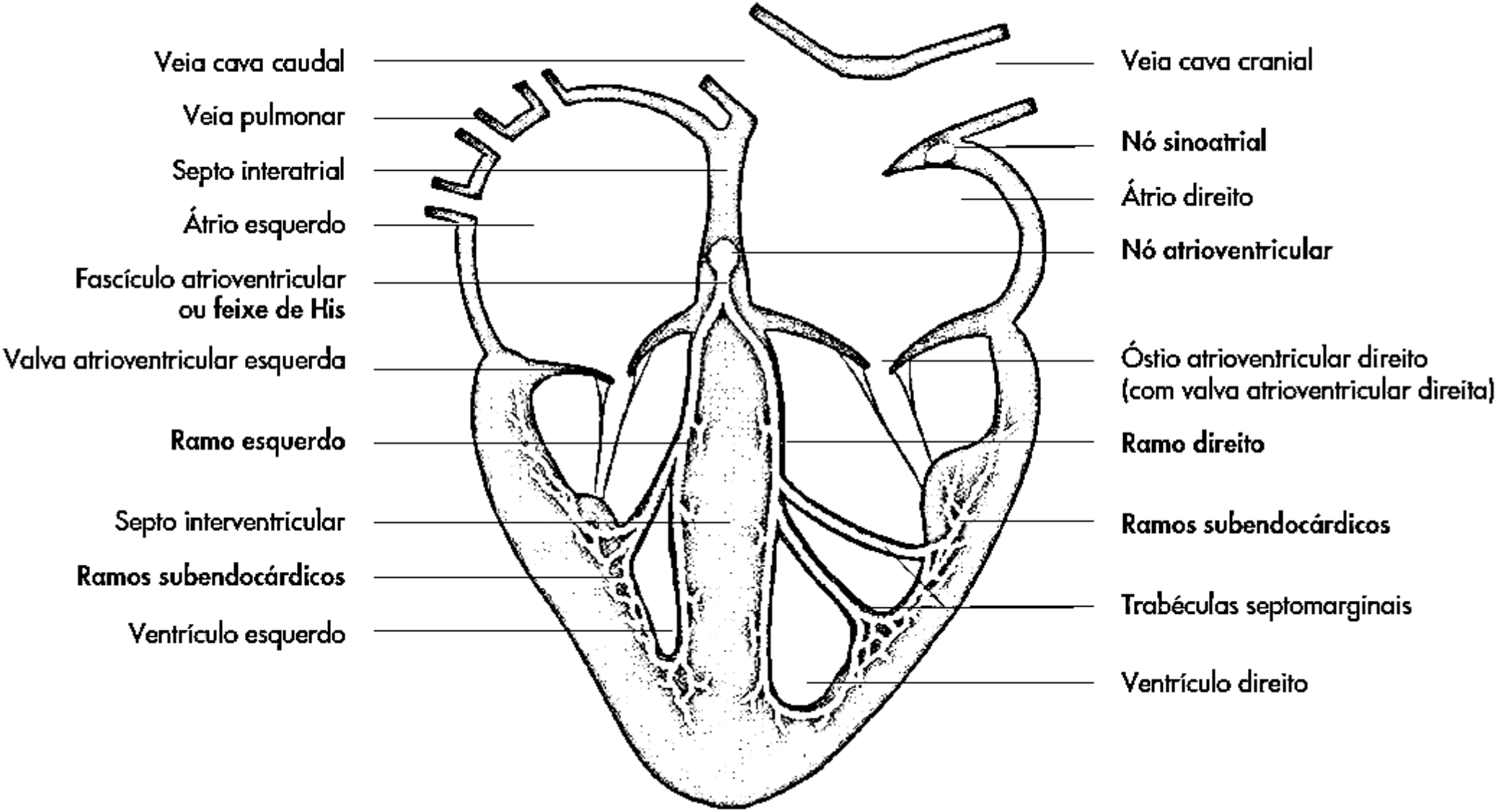

(KÖNIG *et al*., 2016d)

SISTEMA DIGESTÓRIO

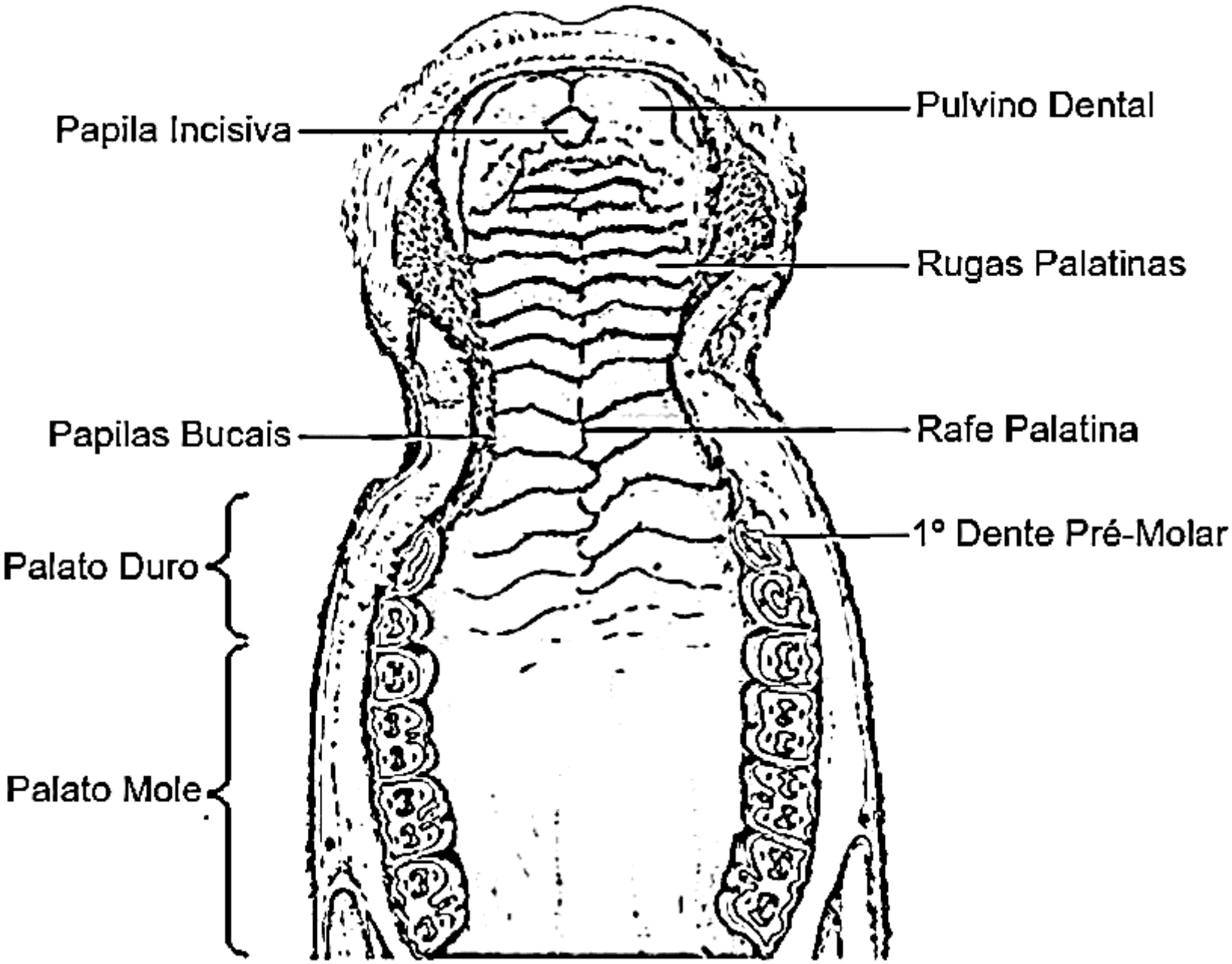

Traduzido, editado e adaptado de SINGH (2018b)

SISTEMA DIGESTÓRIO

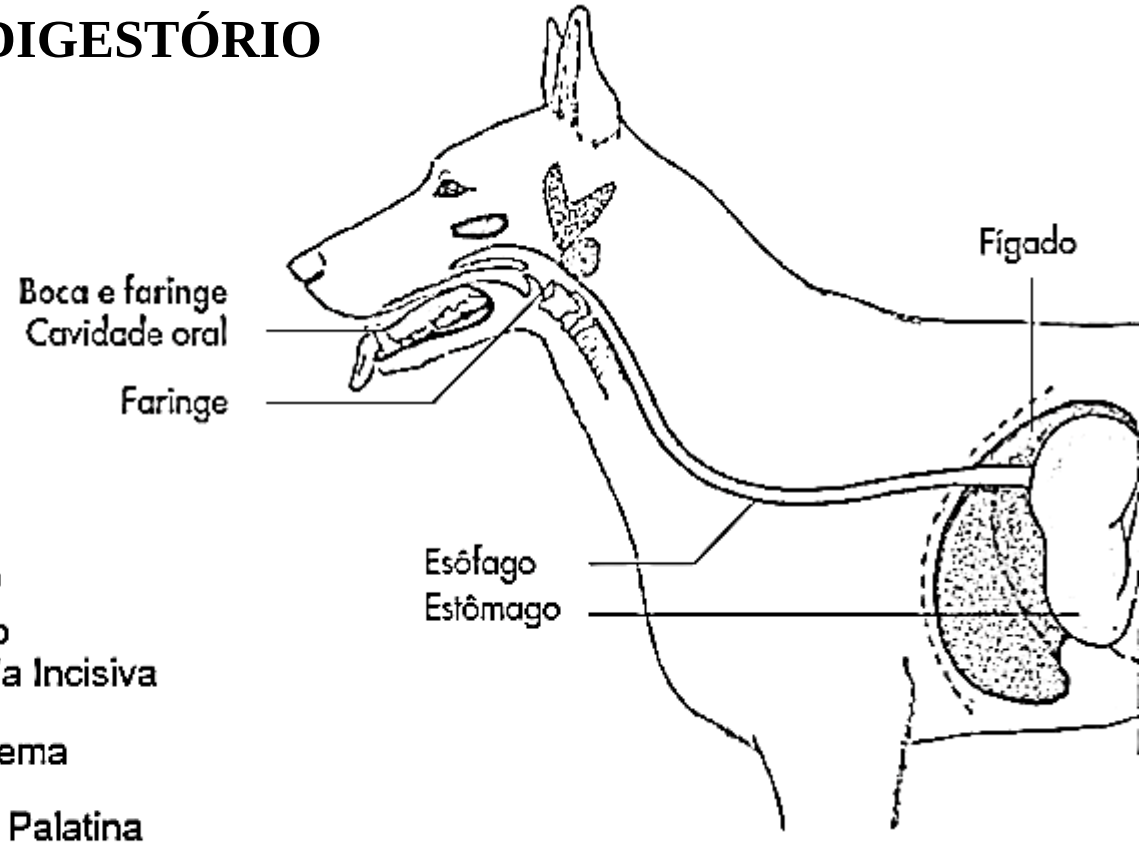

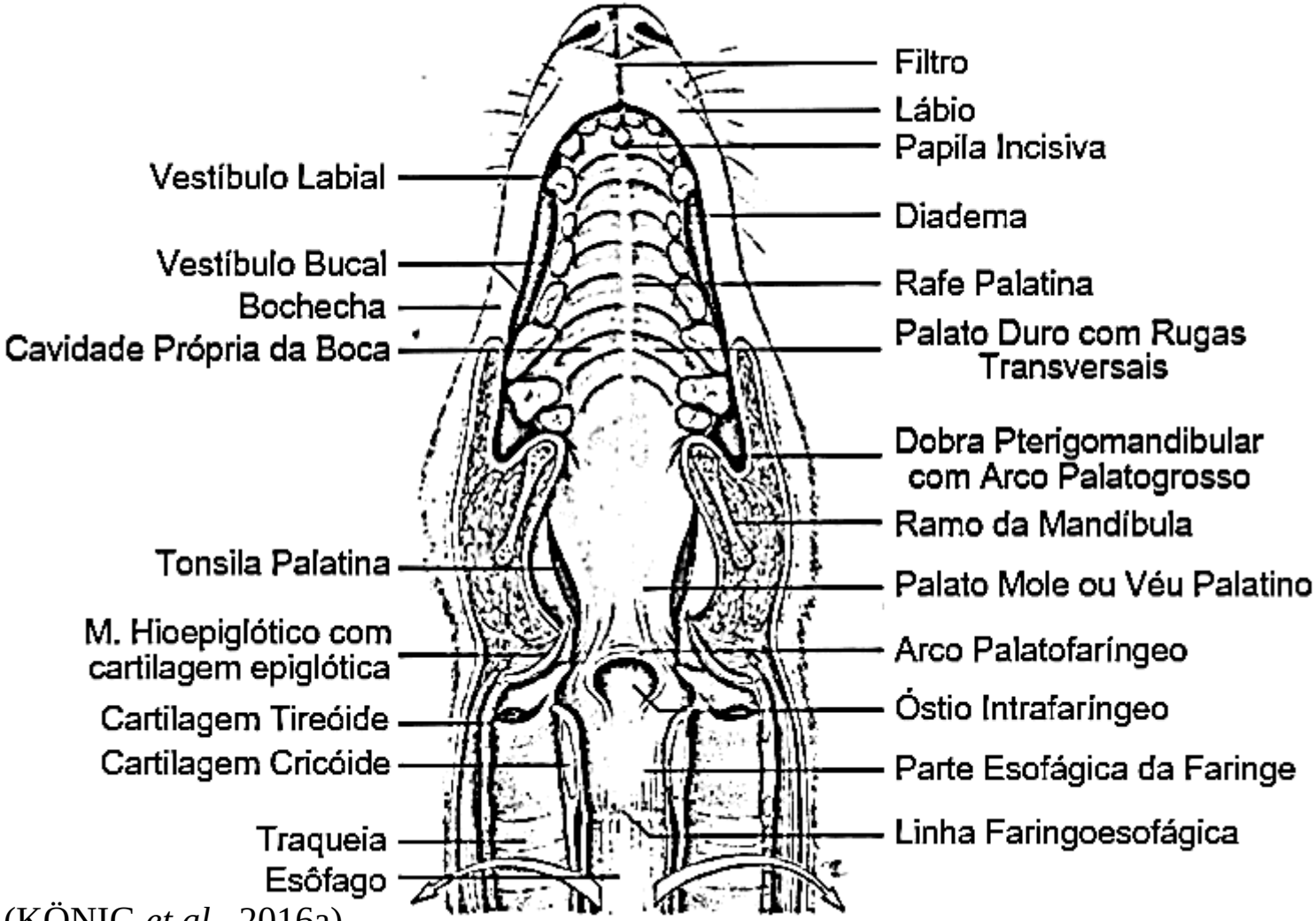

(KÖNIG *et al.*, 2016a)

SISTEMA DIGESTÓRIO: LÍNGUA, FARINGE E ESÔFAGO (SECÇÃO NO PLANO MEDIANO)

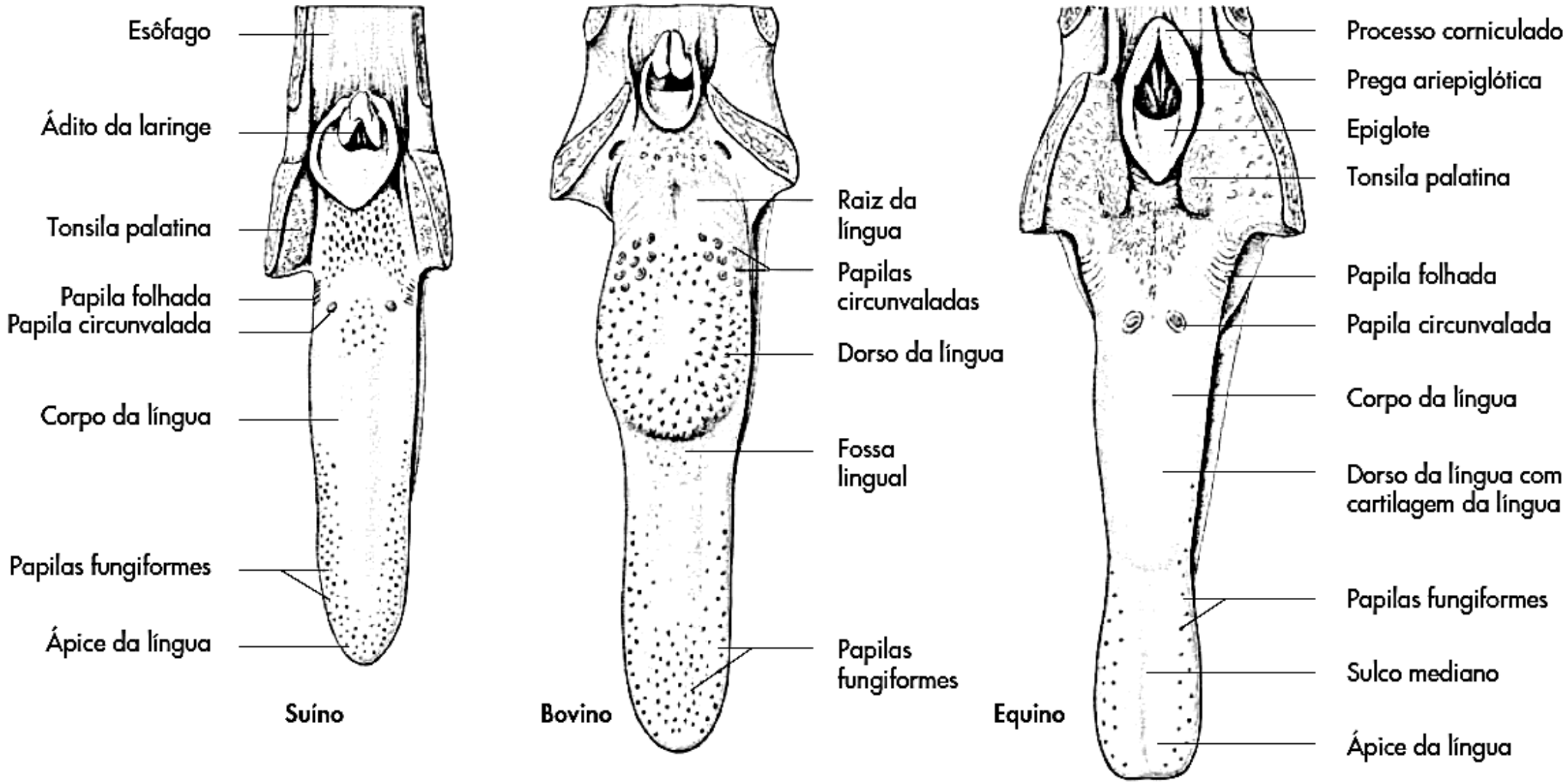

(KÖNIG *et al*., 2016a)

SISTEMA DIGESTÓRIO: ESTÔMAGO

1- Corpo do Estômago
2- Fundo do Estômago
3- Parte Glandular
4- Curvatura Maior
5- Curvatura Menor
6- Cárdia
7- Duodeno
8- Sulco Ventricular
9- Piloro
10- Antro Piloro
11- Região das Glândulas
12- Incisura Glandular
13- Região das Glândulas Gástricas
14- Rugas Gástricas

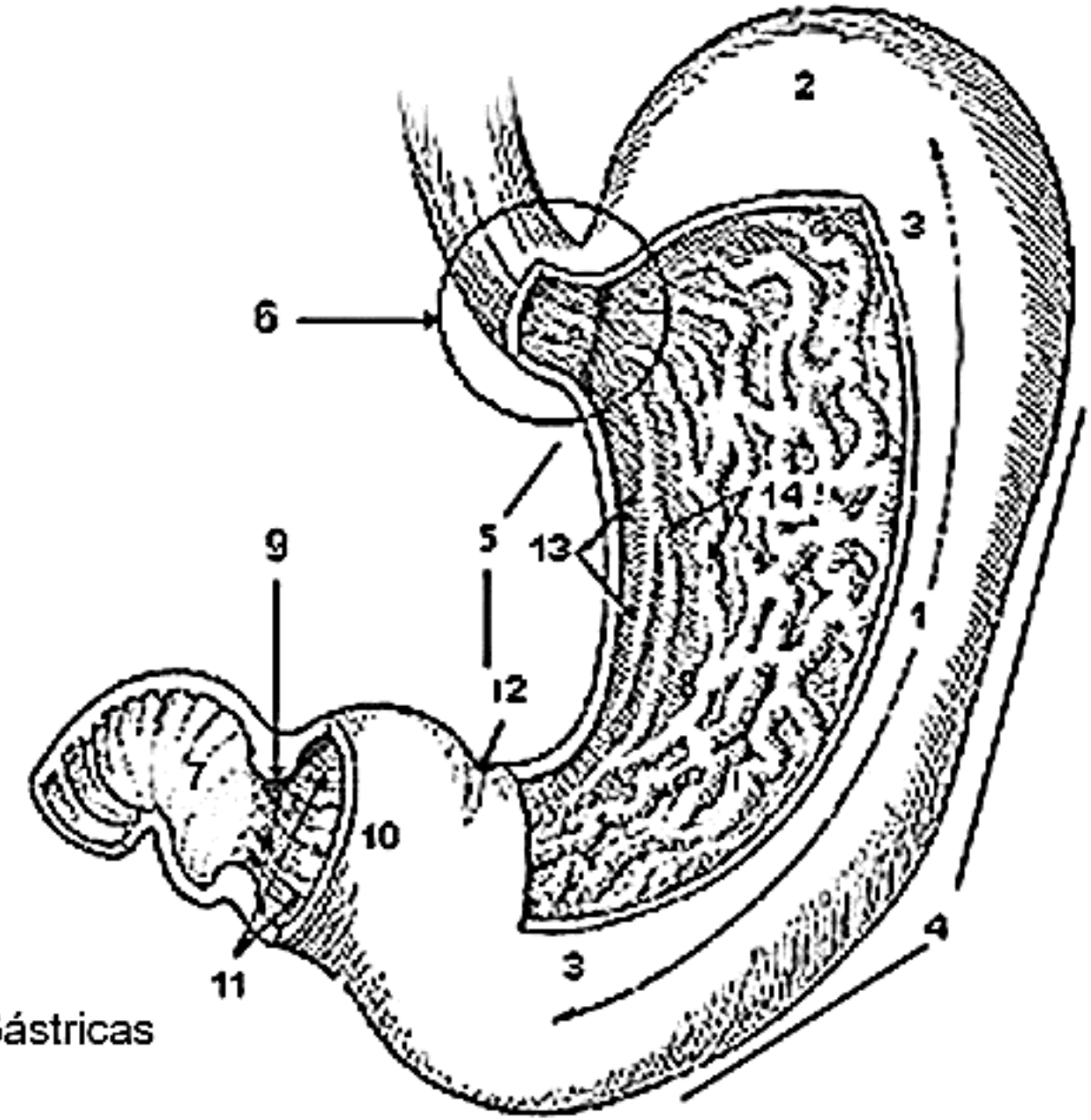

(LUSA, 2007)

SISTEMA DIGESTÓRIO: ESTÔMAGO

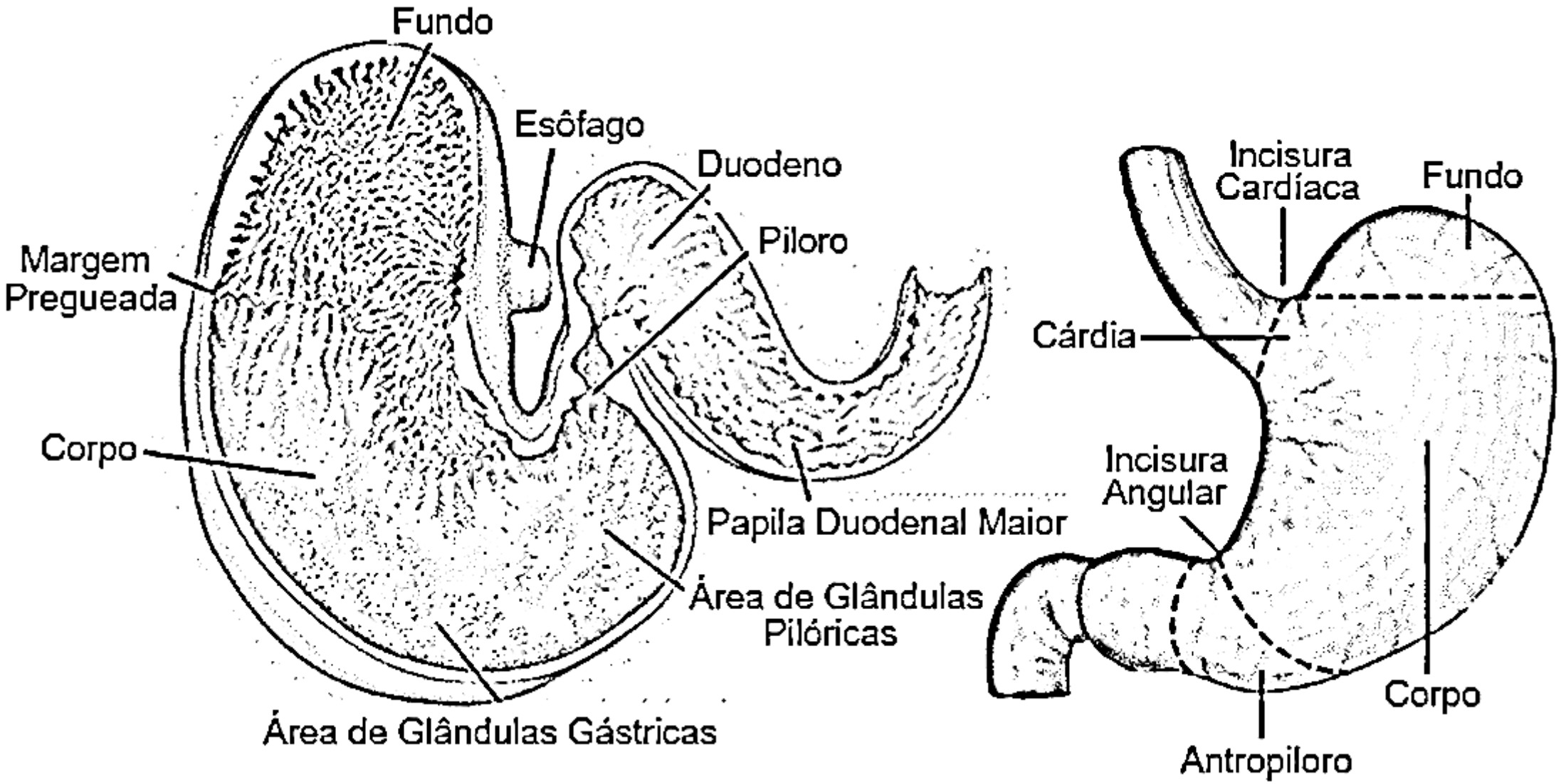

Traduzido, editado e adaptado de BUENO (2014) e SINGH (2018c)

SISTEMA DIGESTÓRIO: RÚMEN

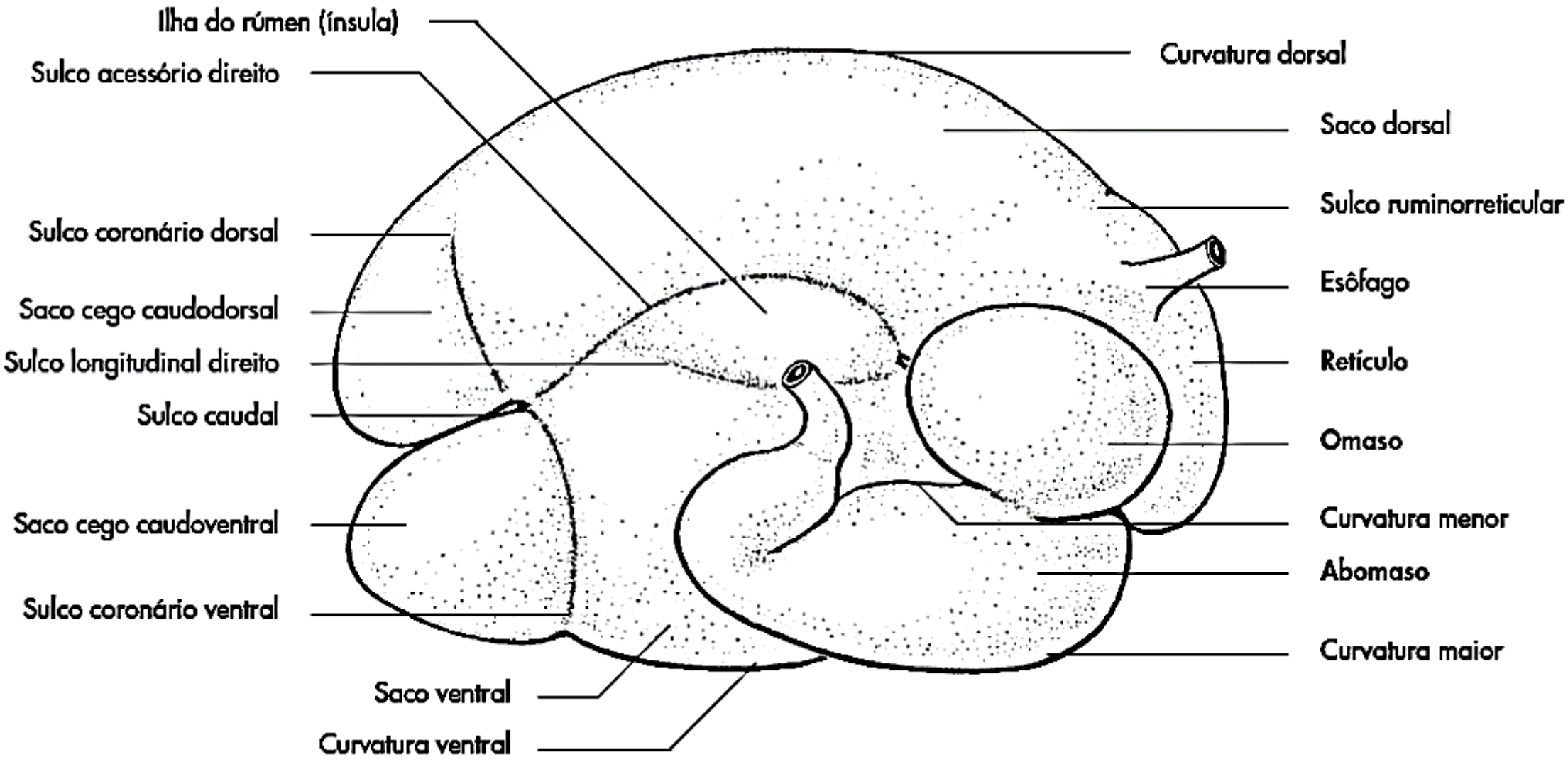

(KÖNIG *et al*., 2016a)

SISTEMA DIGESTÓRIO: RÚMEN

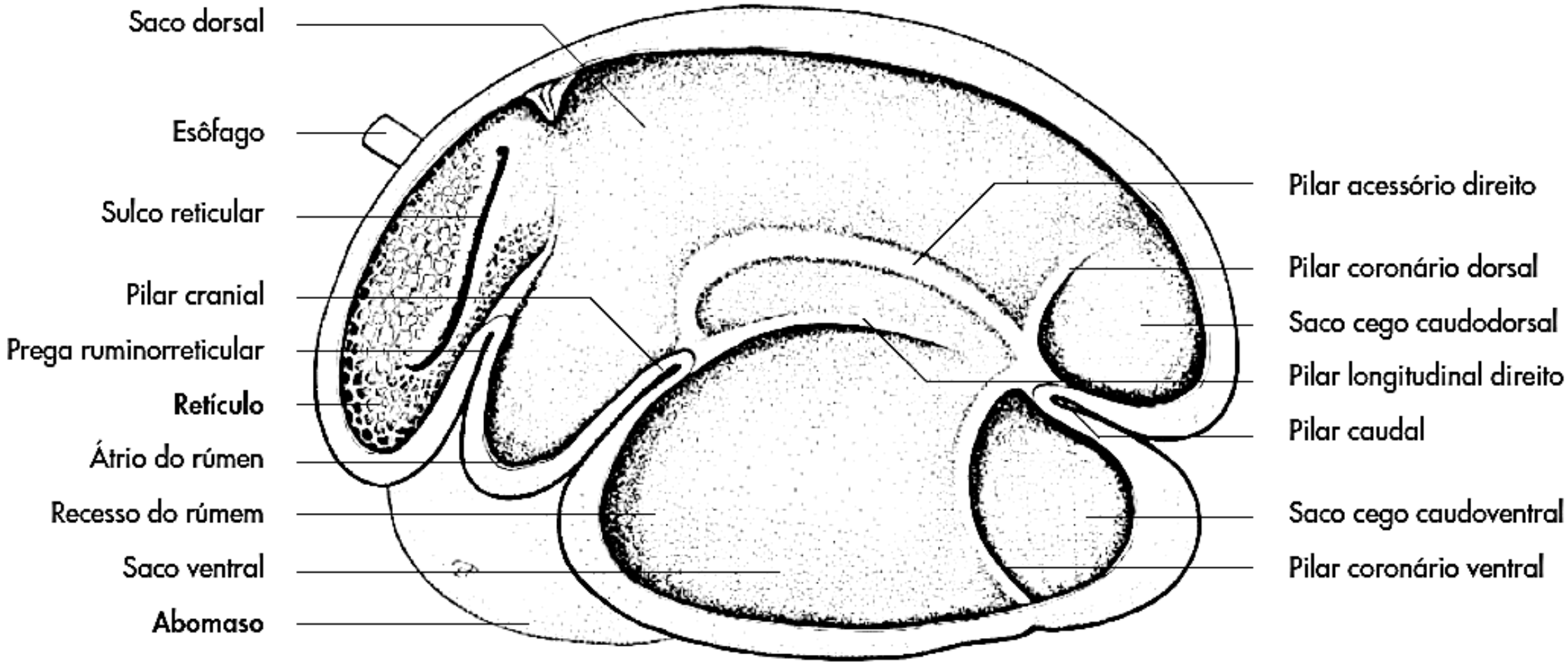

(KÖNIG *et al*., 2016a)

SISTEMA DIGESTÓRIO: TRATO INTESTINAL DE EQUINO

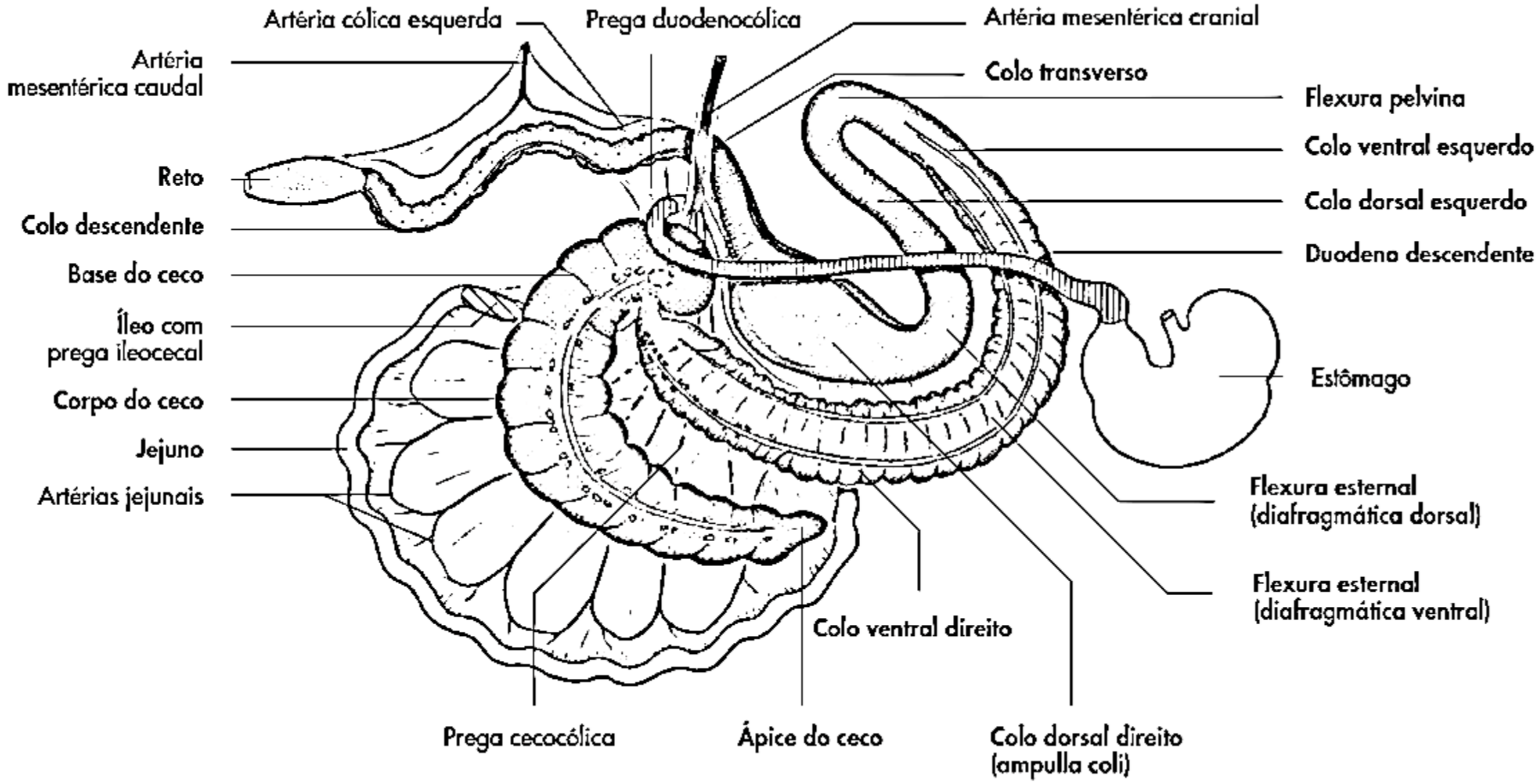

(KÖNIG *et al*., 2016a)

SISTEMA DIGESTÓRIO: TRATO INTESTINAL DE BOVINO

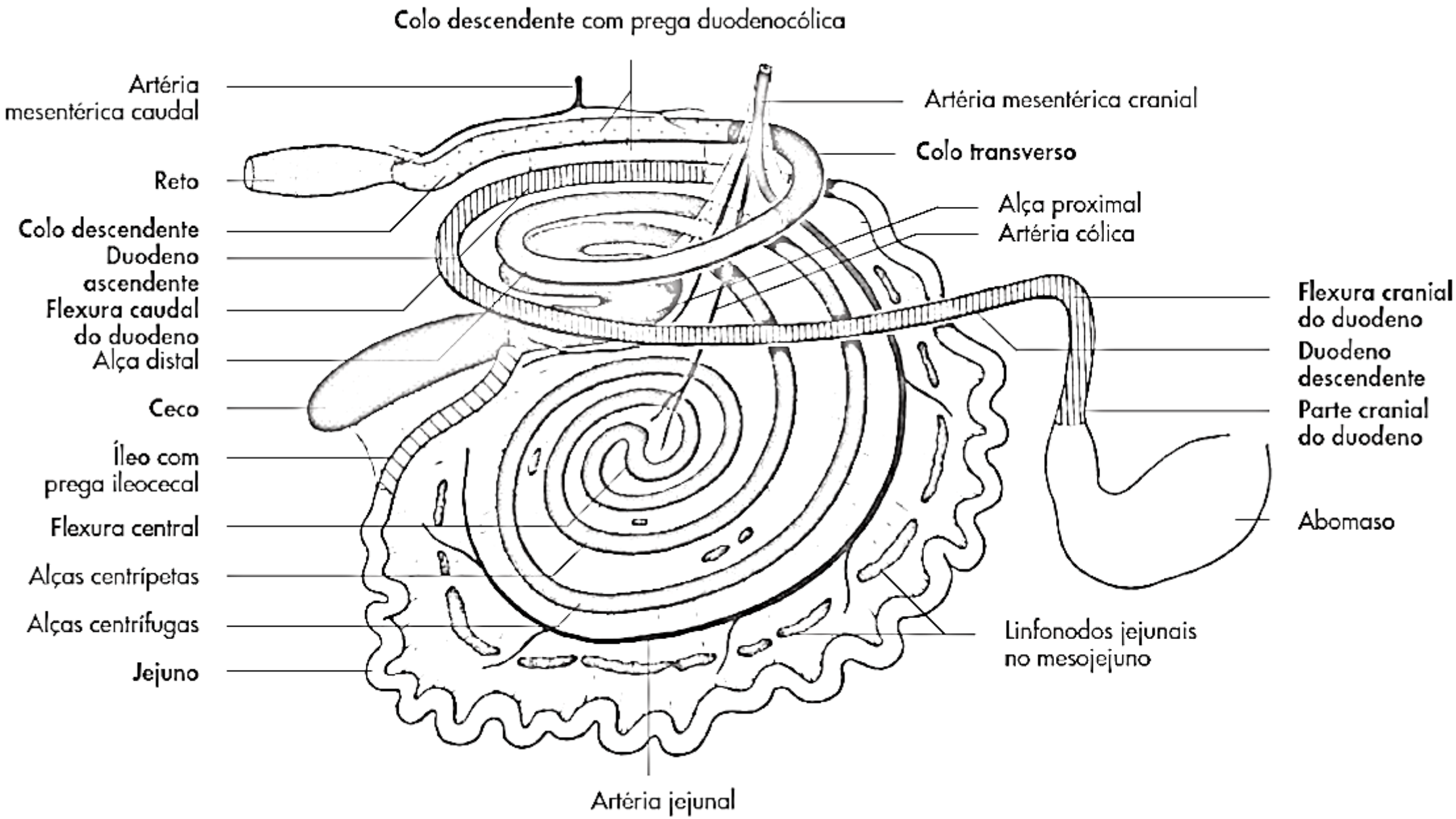

(KÖNIG *et al*., 2016a)

SISTEMA DIGESTÓRIO: TRATO INTESTINAL DE CÃO

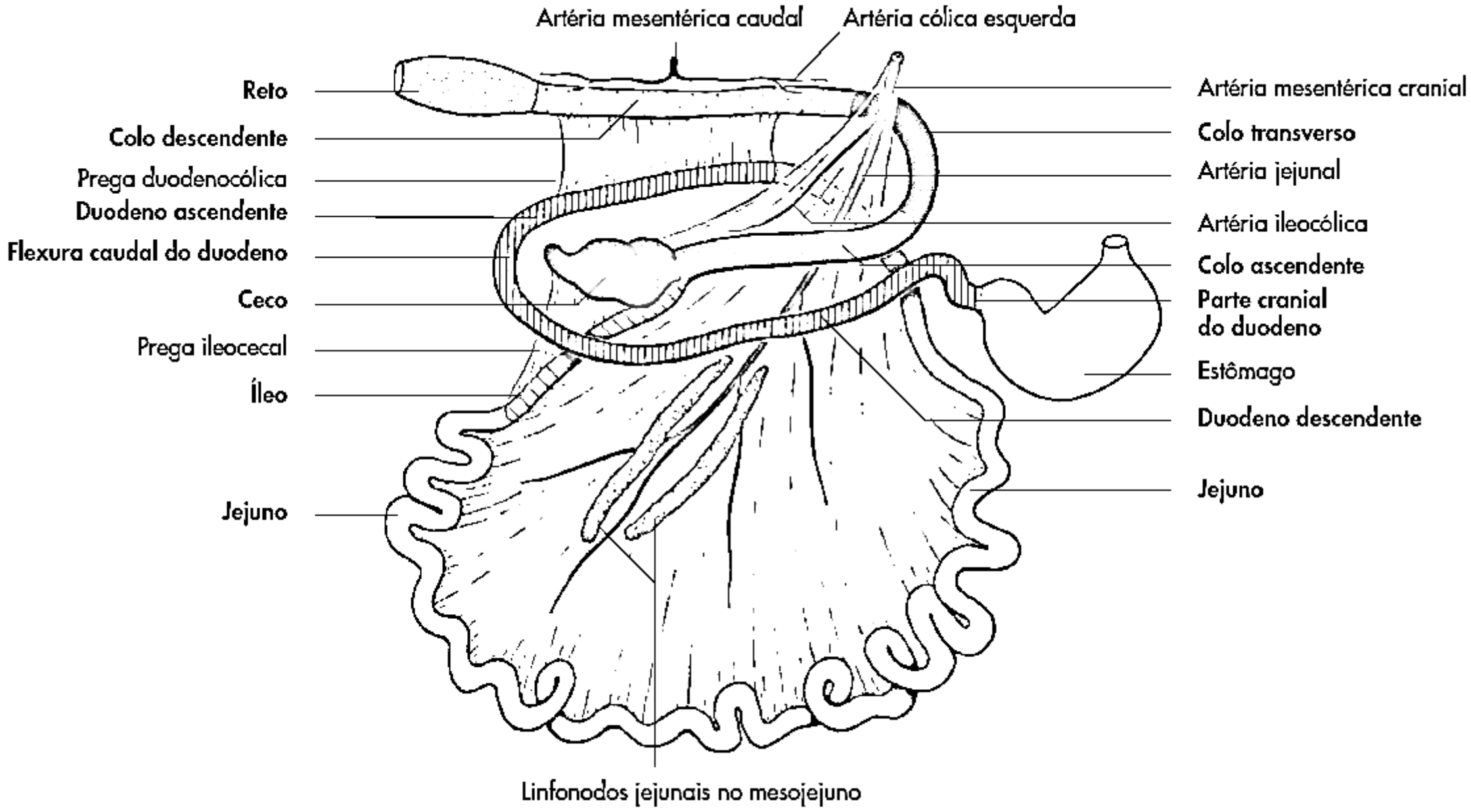

(KÖNIG *et al*., 2016a)

SISTEMA DIGESTÓRIO: FÍGADO CANINO E SUÍNO

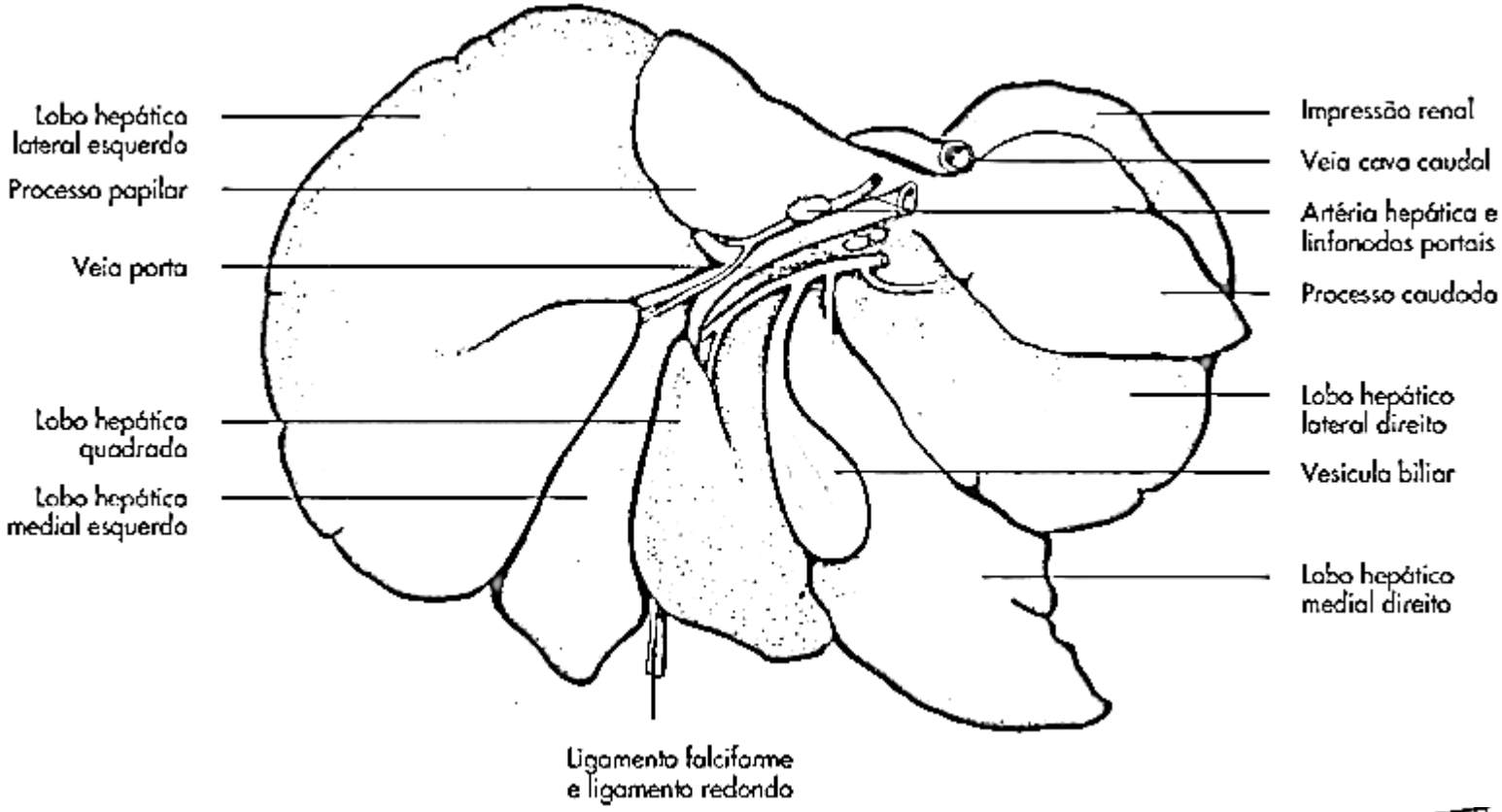

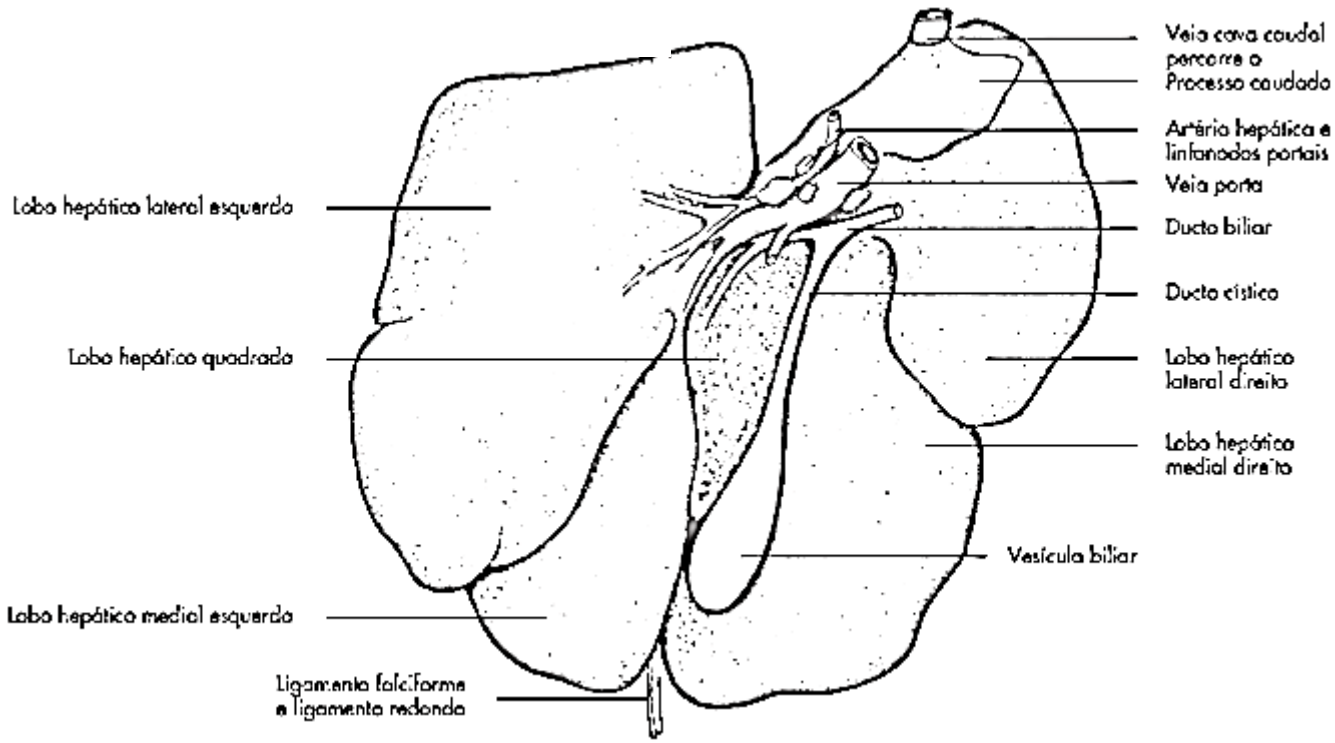

(KÖNIG *et al*., 2016a)

SISTEMA DIGESTÓRIO: FÍGADO BOVINO E EQUINO

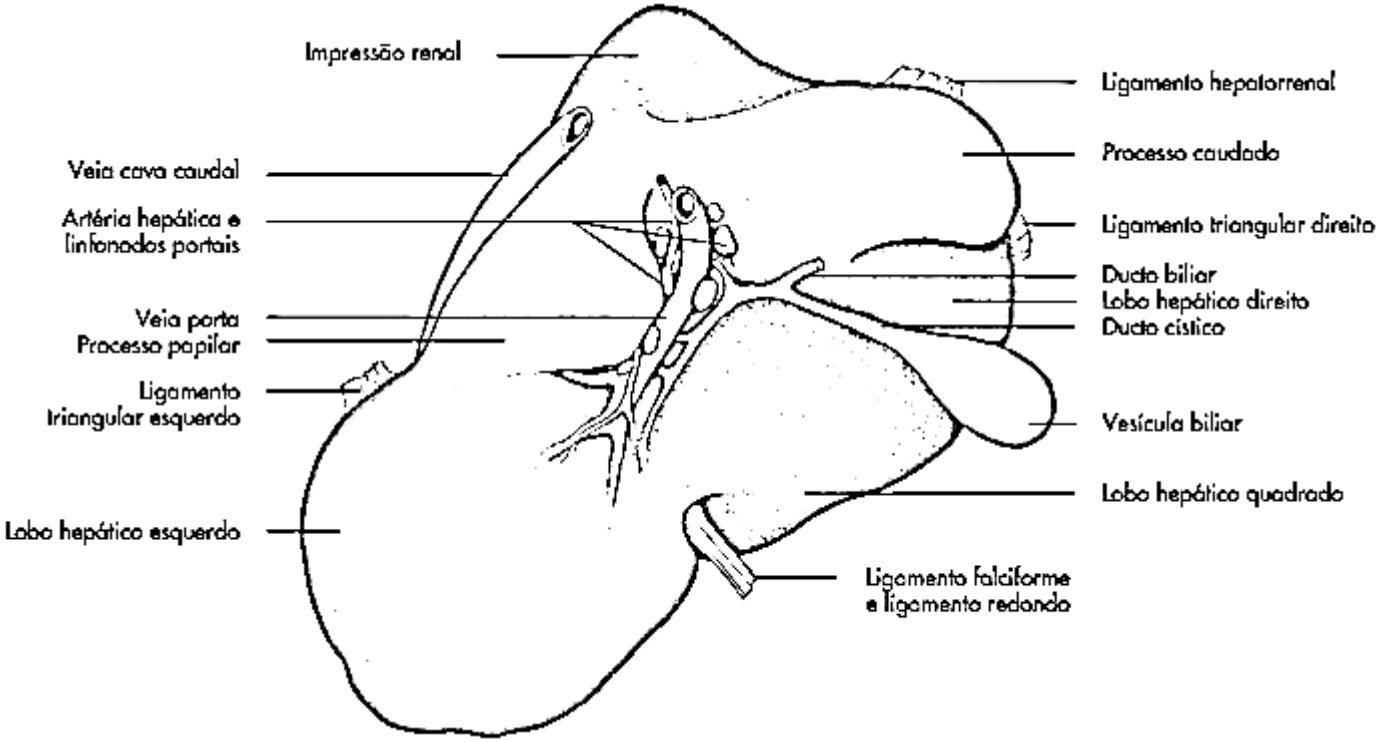

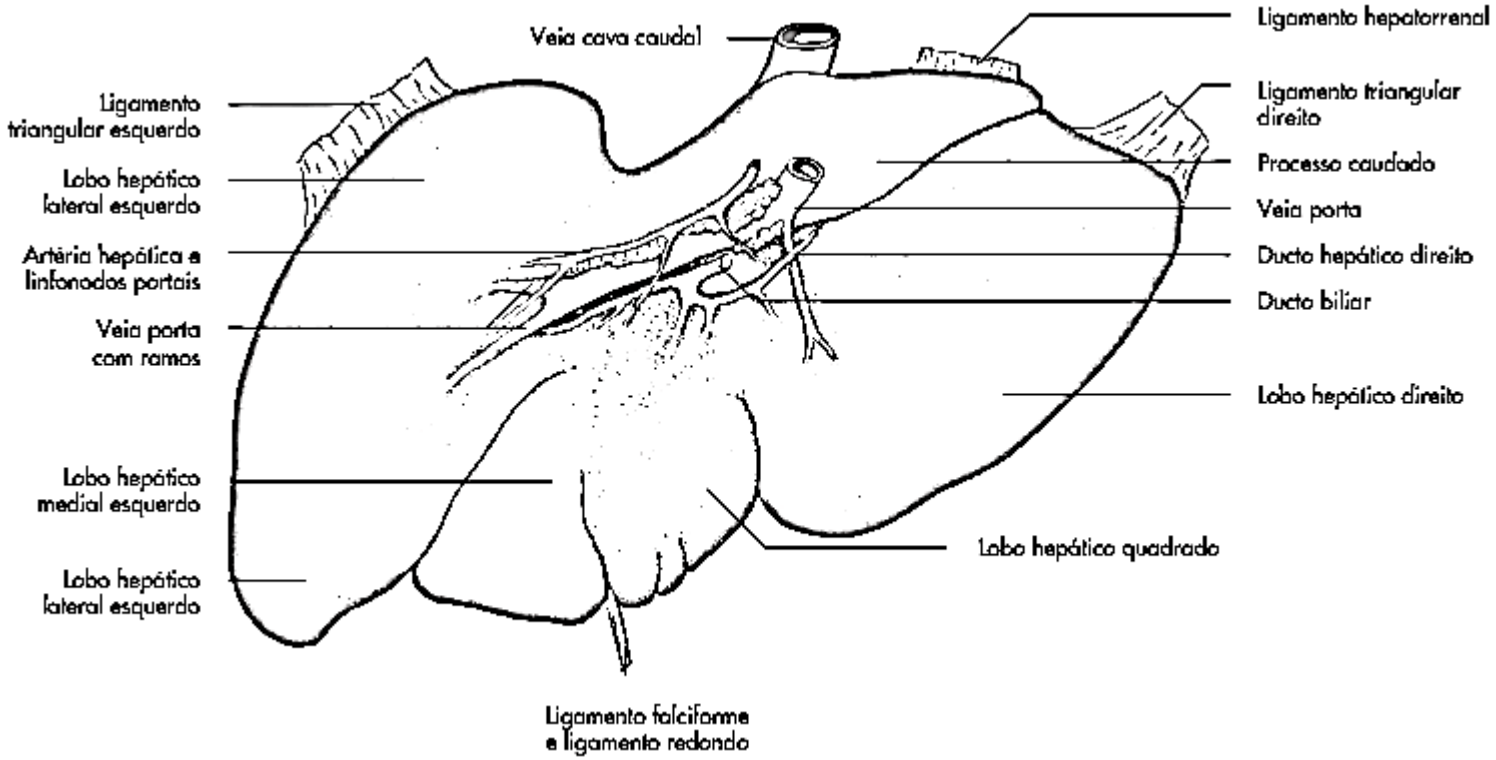

(KÖNIG *et al*., 2016a)

SISTEMA DIGESTÓRIO: PÂNCREAS

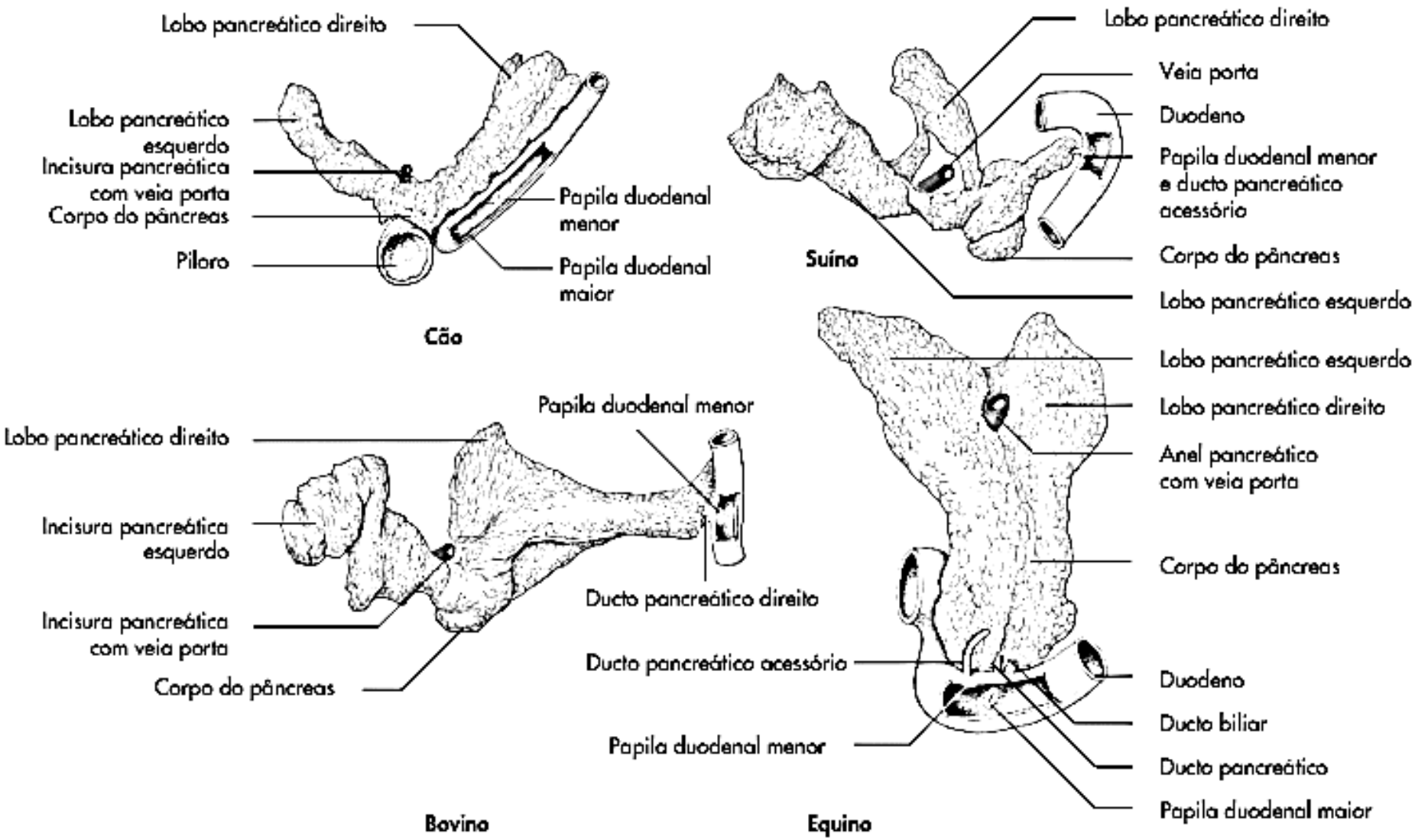

(KÖNIG *et al*., 2016a)

SISTEMA LINFÁTICO: BAÇO

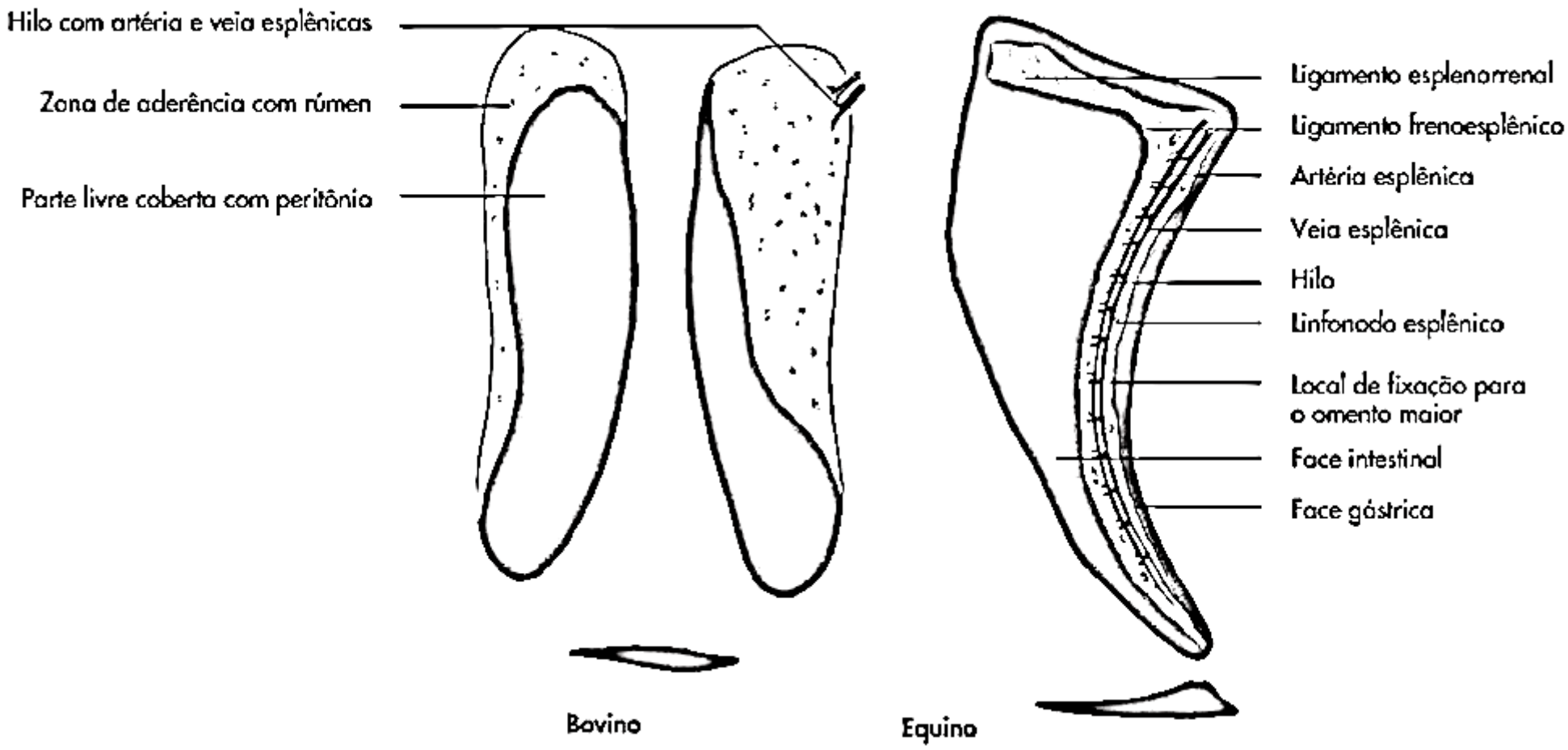

(KÖNIG *et al*., 2016e)

SISTEMA URINÁRIO – RIM DE CÃO

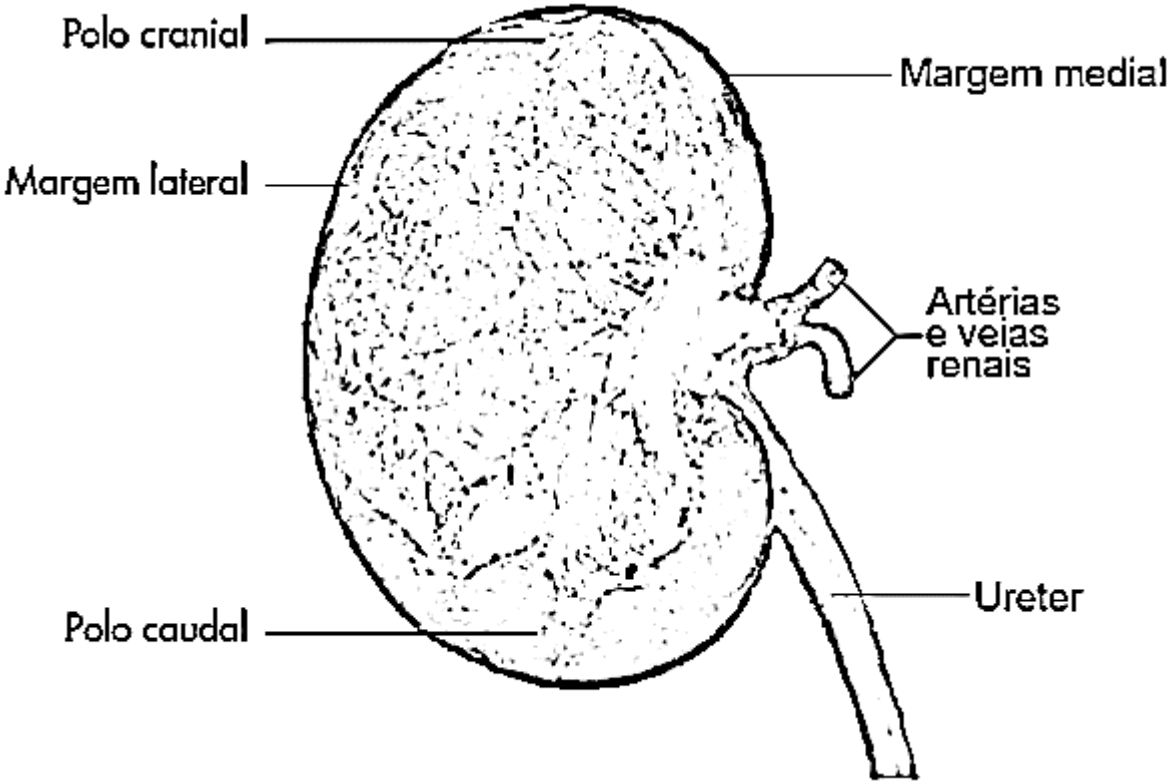

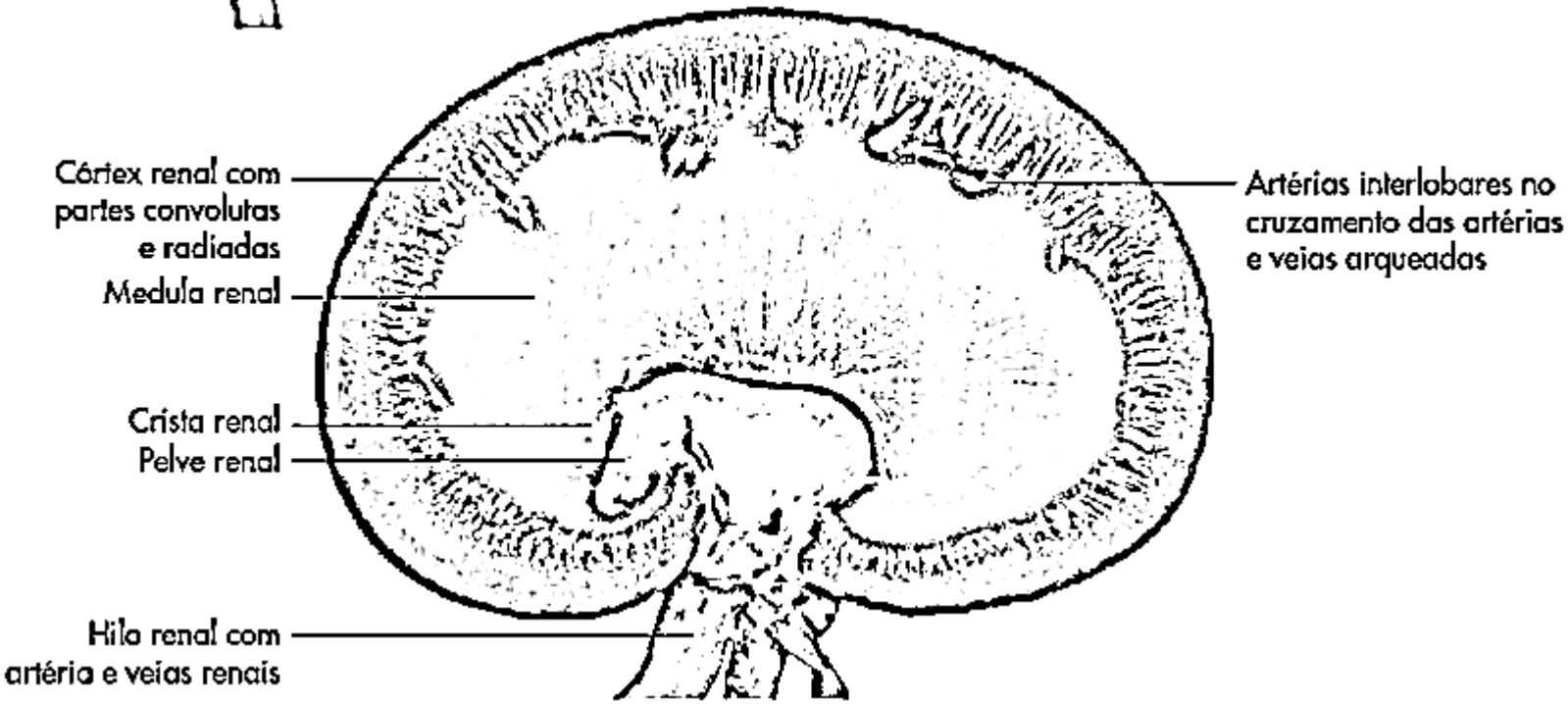

(KÖNIG *et al*., 2016b)

SISTEMA URINÁRIO: RIM BOVINO

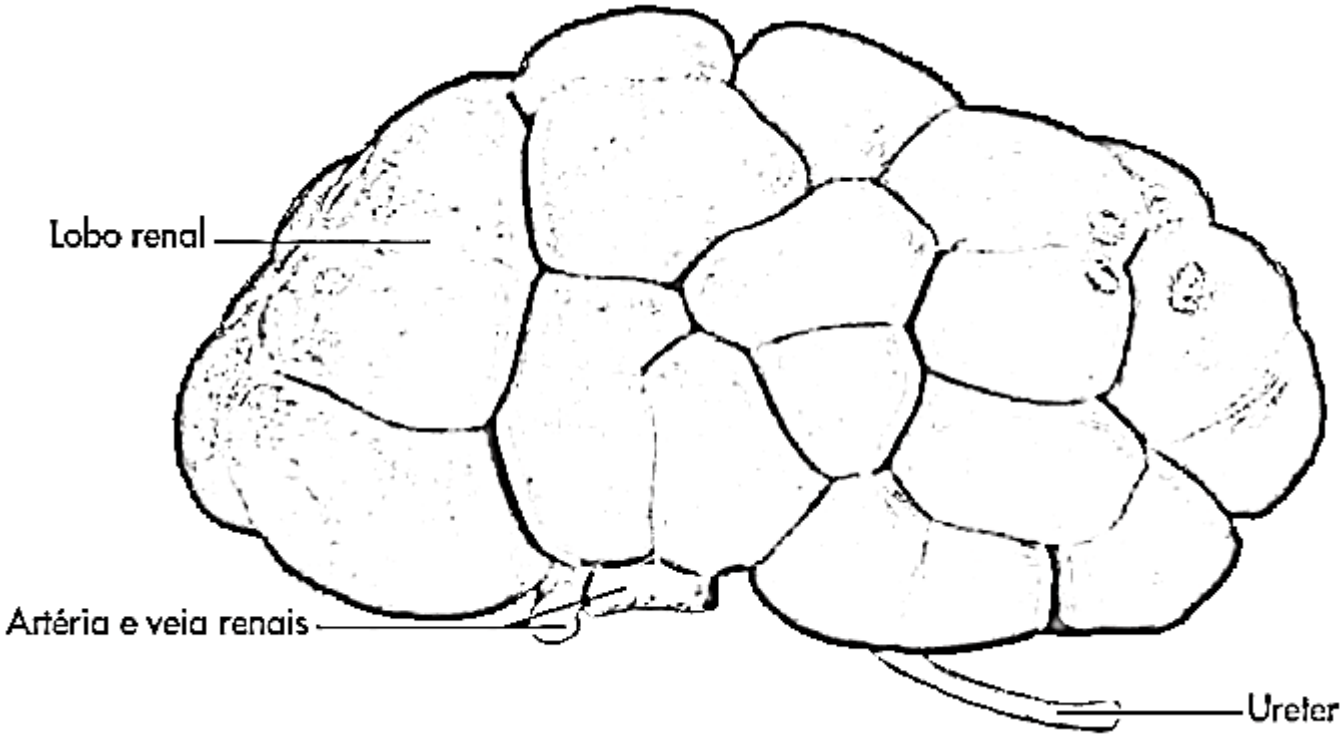

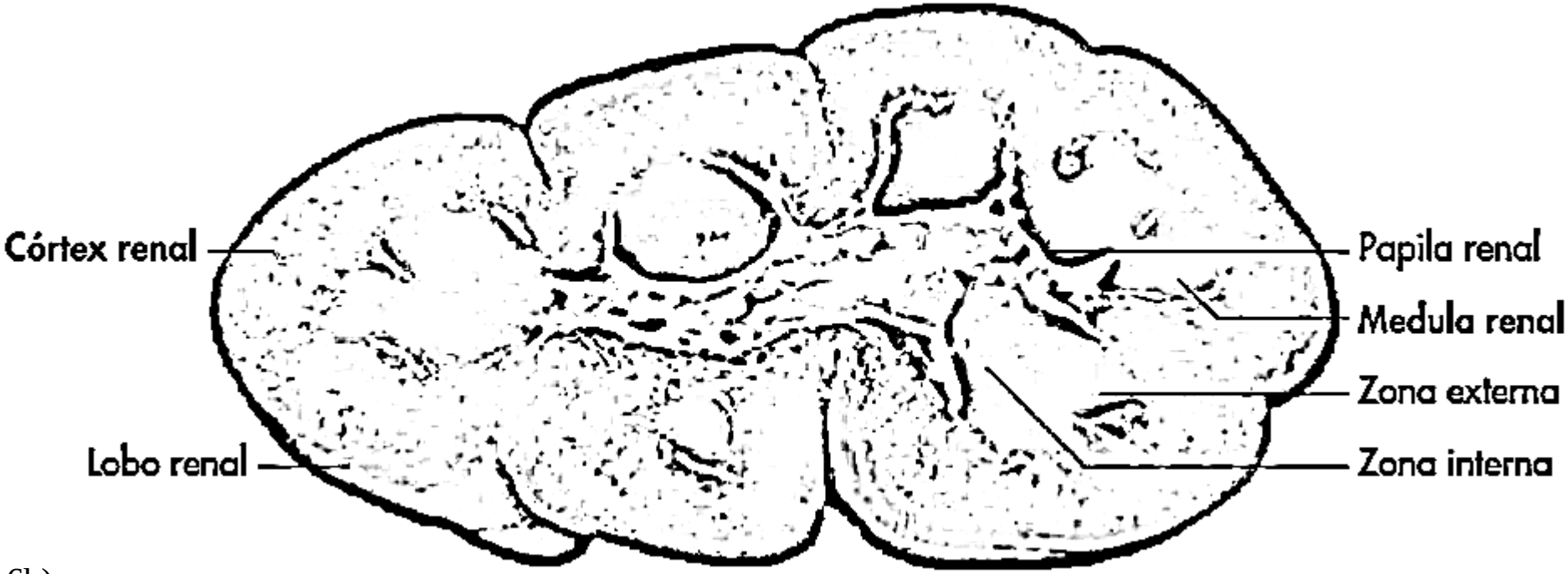

(KÖNIG *et al*., 2016b)

SISTEMA URINÁRIO: RIM EQUINO

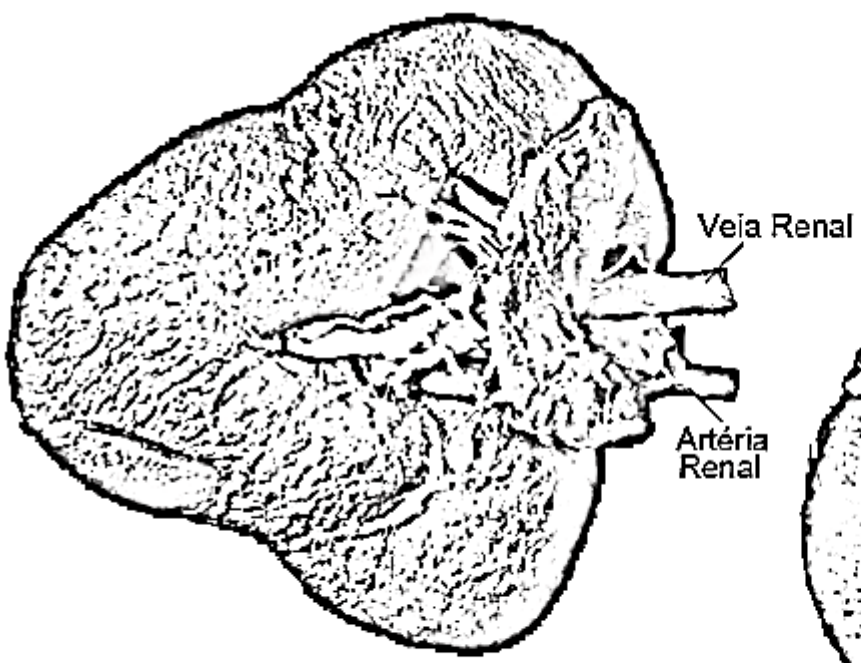

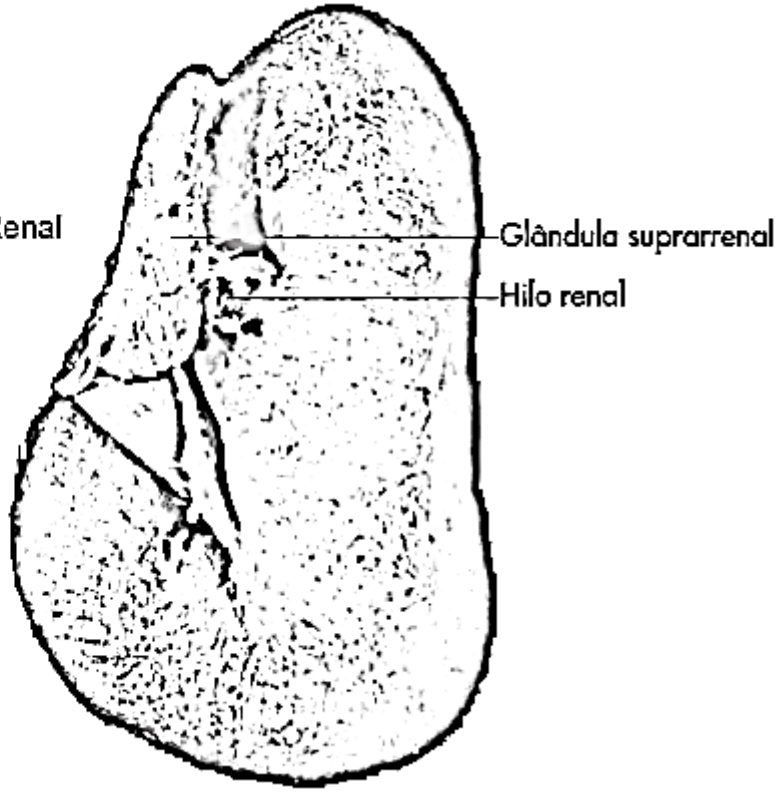

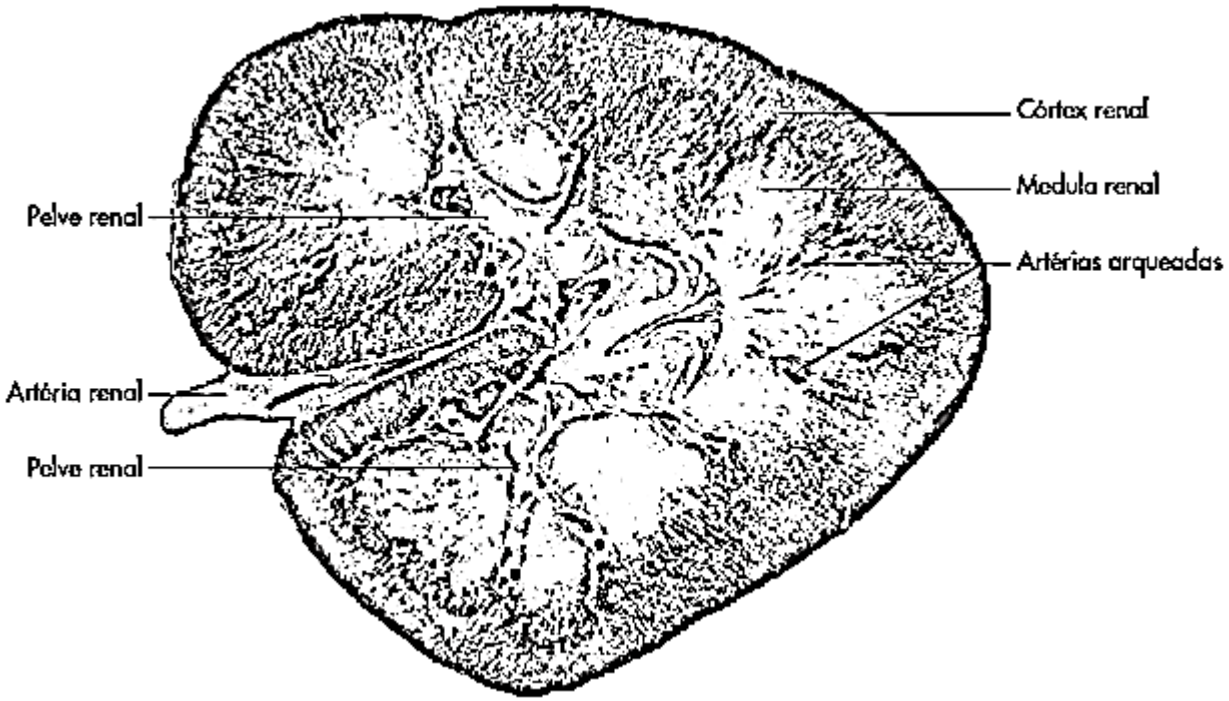

(KÖNIG *et al*., 2016b)

SISTEMA URINÁRIO: RINS

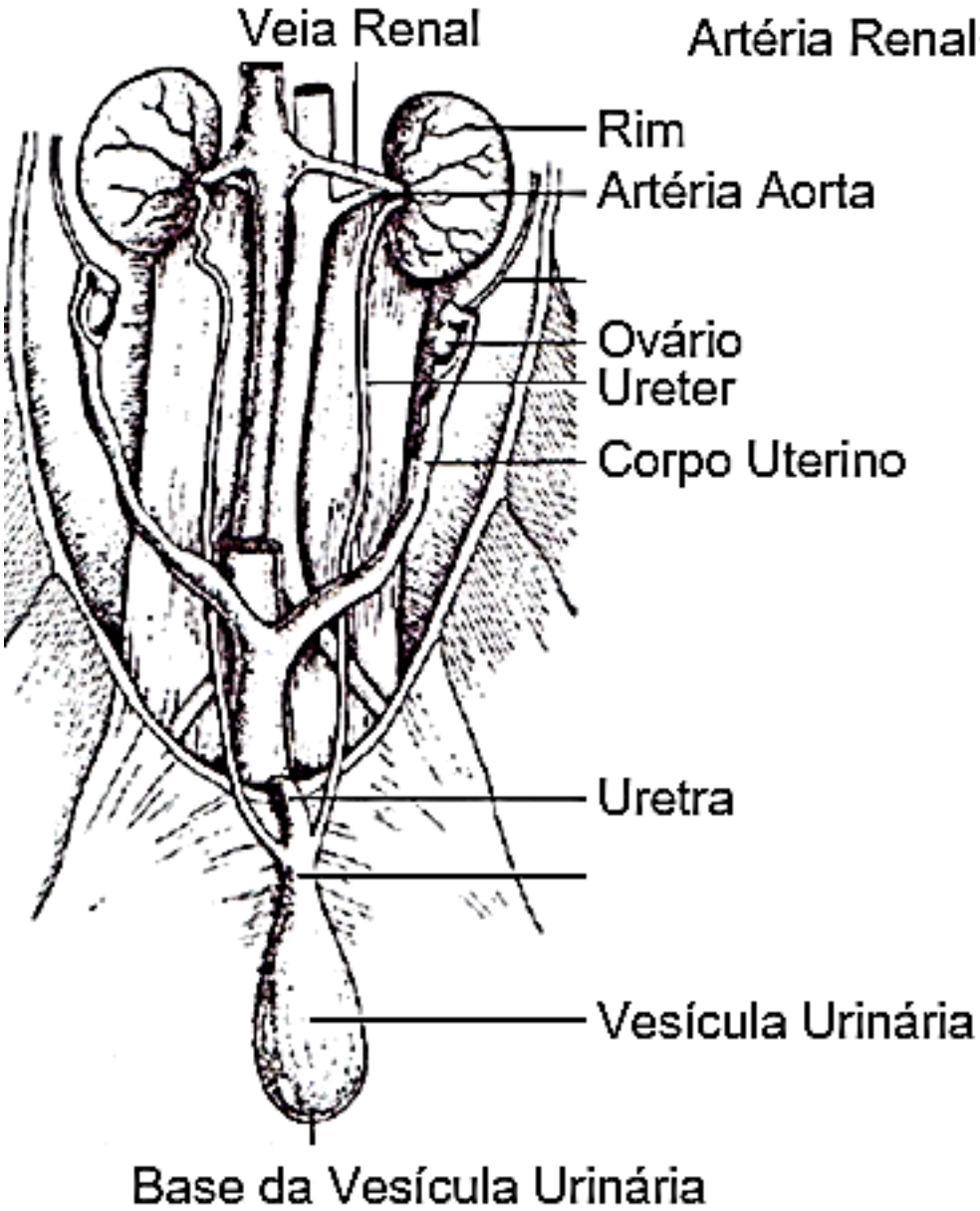

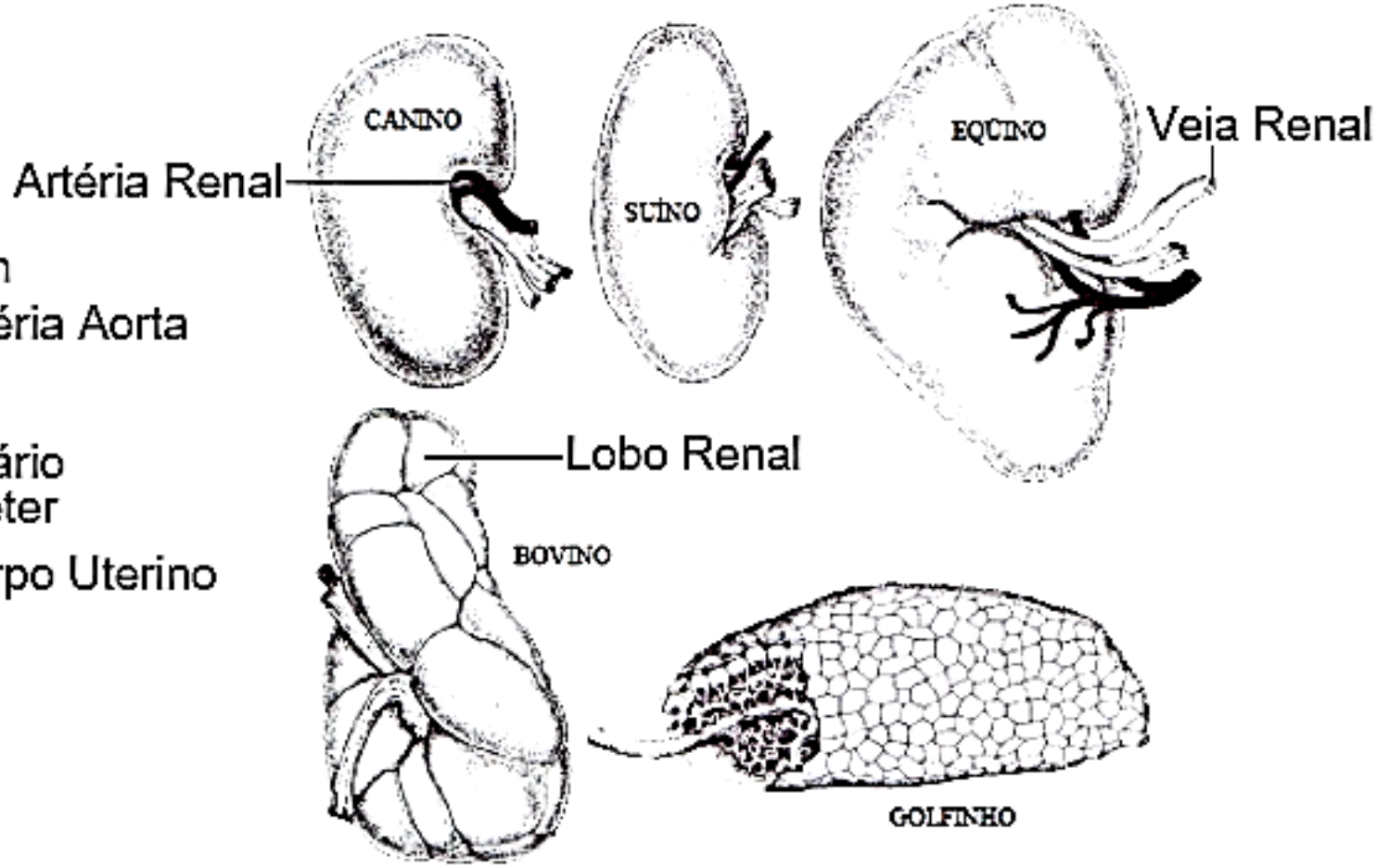

Traduzido, editado e adaptado de VET107 (2012) e SINGH (2018d)

SISTEMA URINÁRIO: RINS E VESÍCULA URINÁRIA

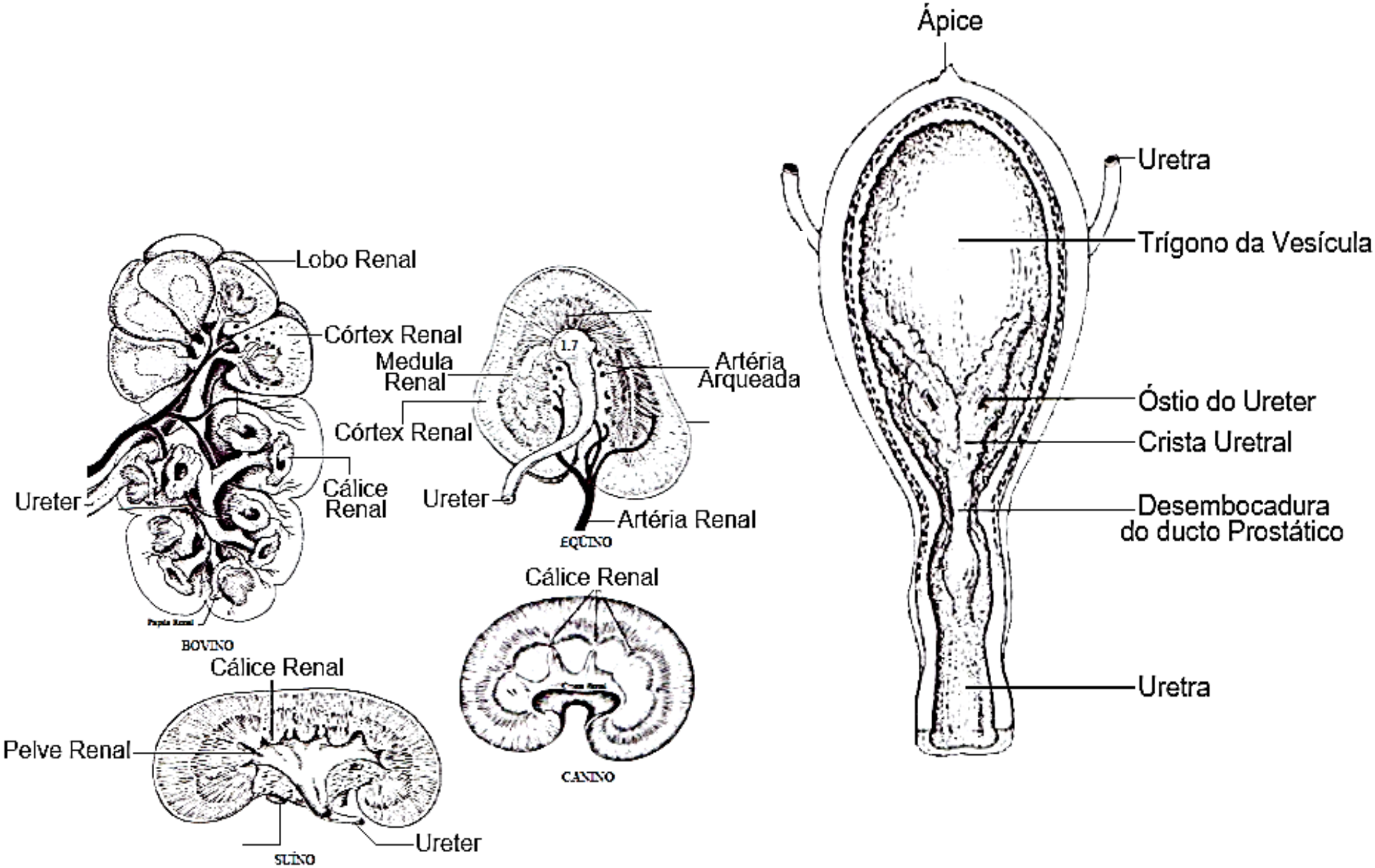

Traduzido, editado e adaptado de VET107 (2012), WATSON (2016), CAMBRIDGE VETS (2018) e SINGH (2018d)

SISTEMA URINÁRIO: VESÍCULA URINÁRIA

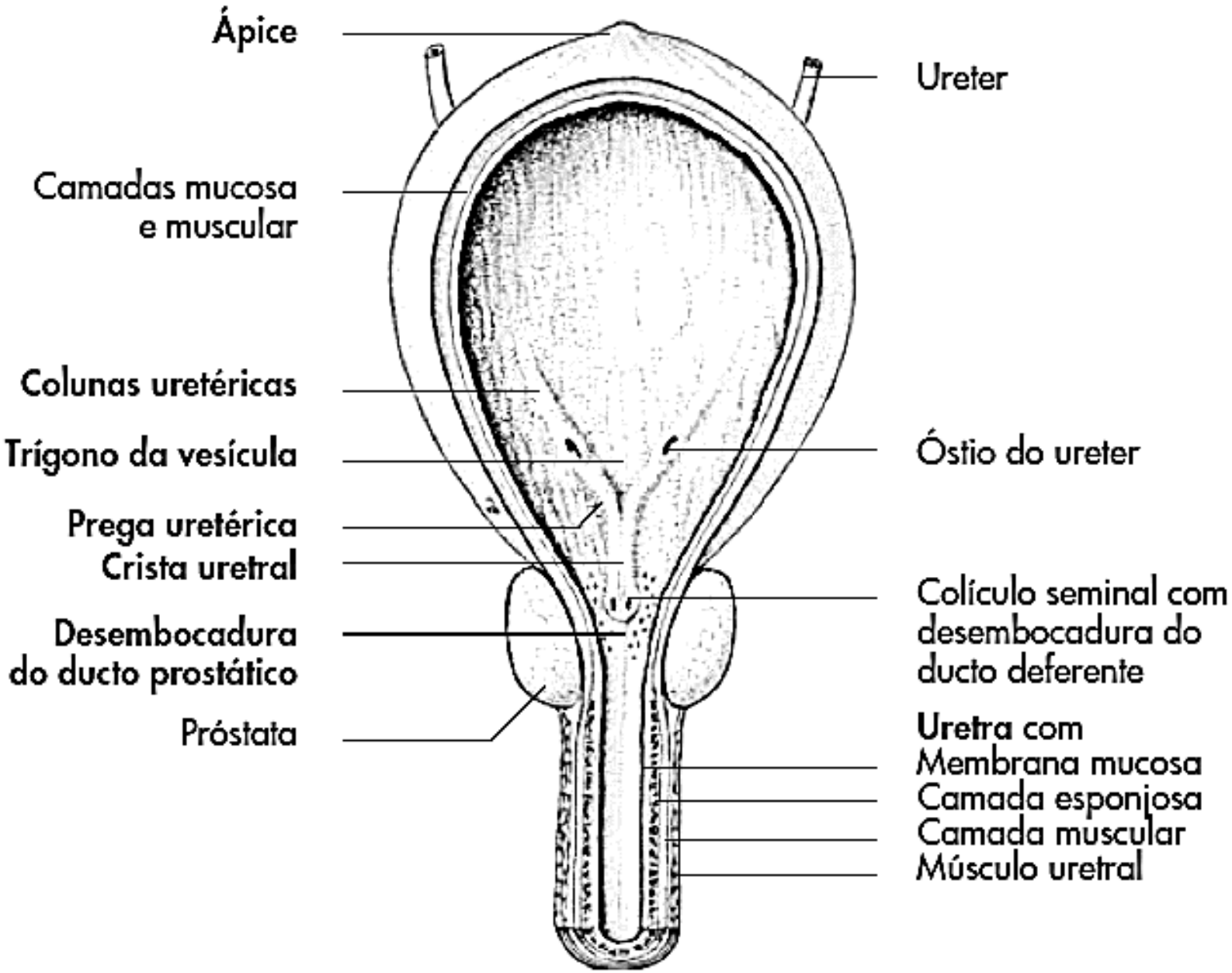

(KÖNIG *et al.*, 2016b)

SISTEMA GENITAL FEMININO: OVÁRIO

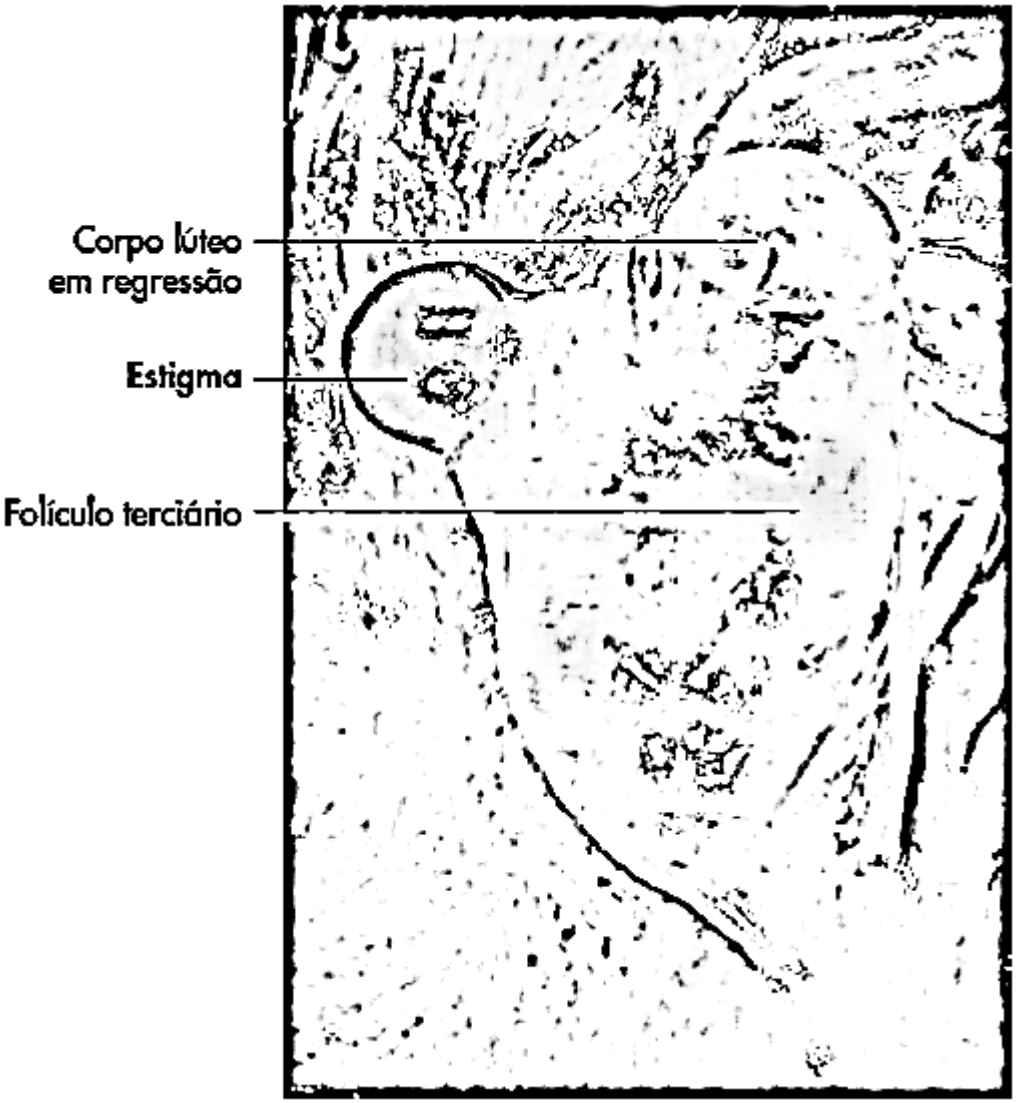

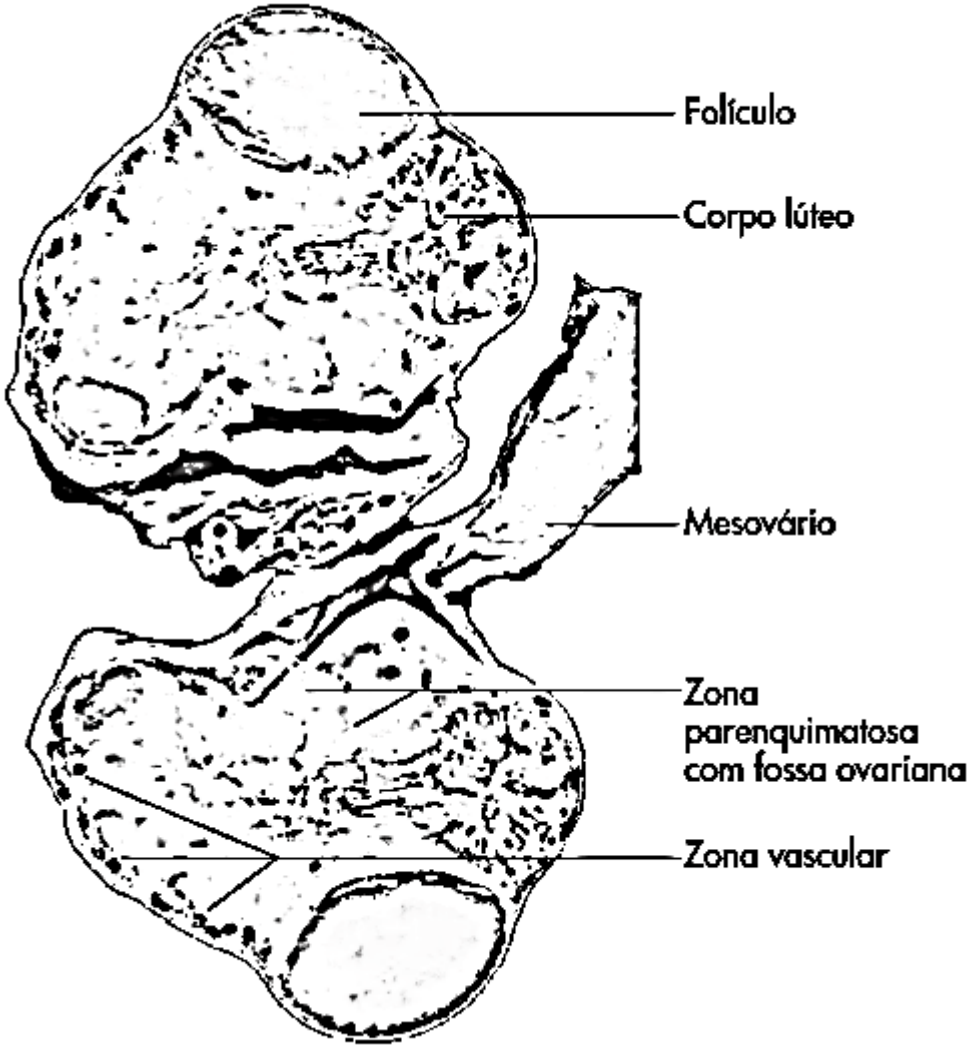

(KÖNIG *et al.*, 2016c)

SISTEMA GENITAL FEMININO: OVÁRIO BOVINO

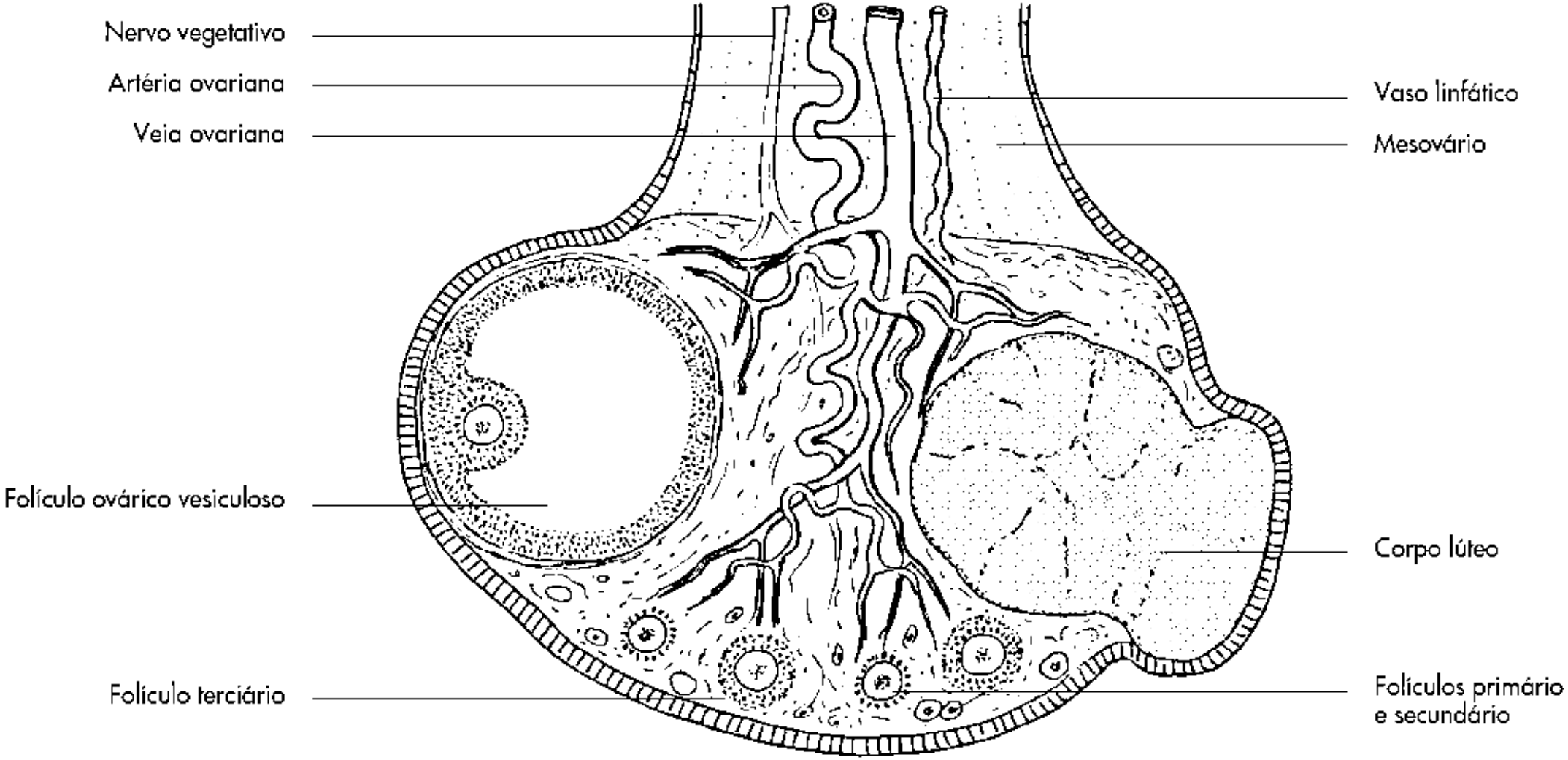

(KÖNIG *et al*., 2016c)

SISTEMA GENITAL FEMININO: OVÁRIO, TUBA UTERINA E BOLSA OVARIANA DE BOVINO

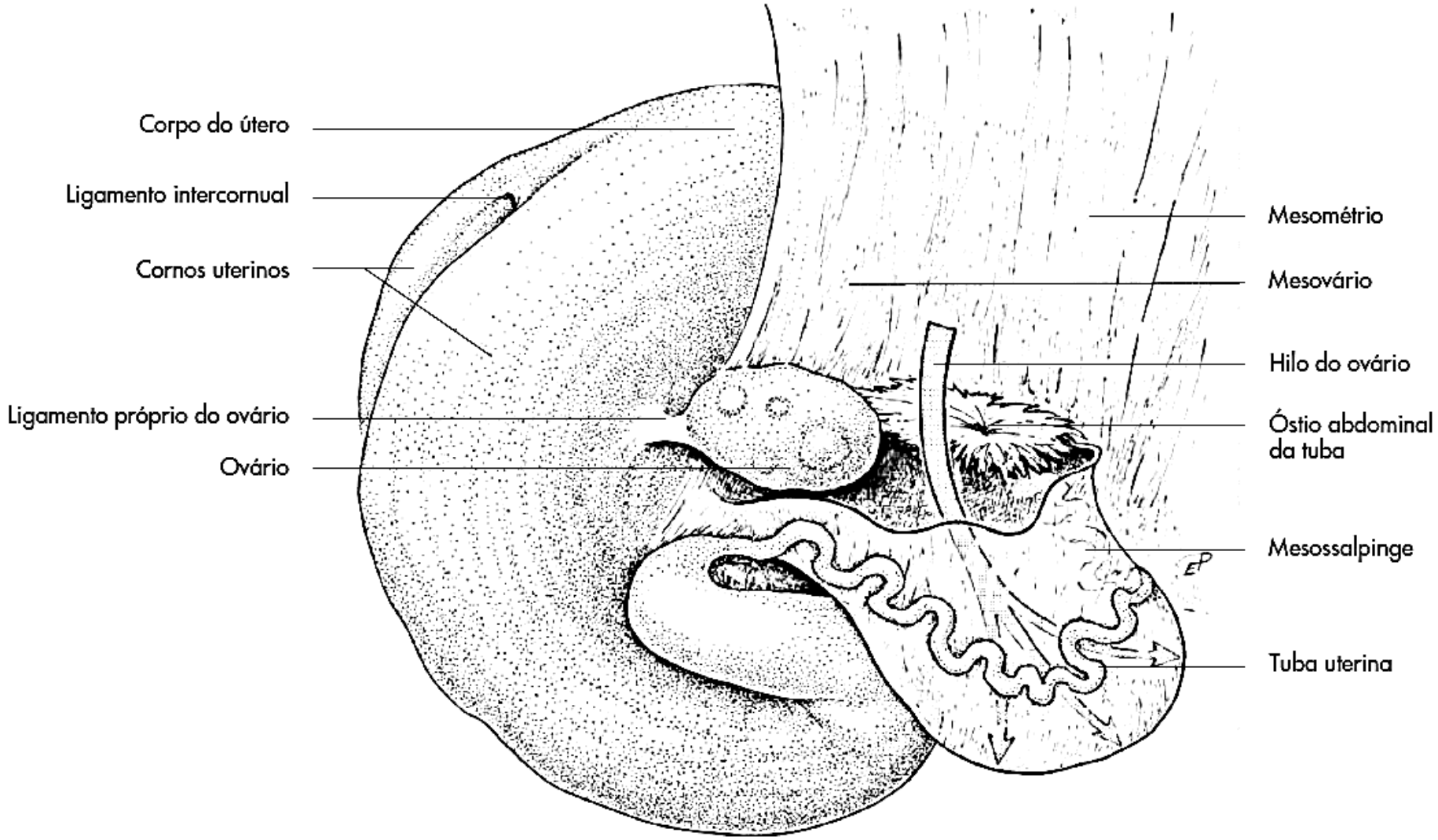

(KÖNIG *et al.*, 2016c)

SISTEMA GENITAL FEMININO

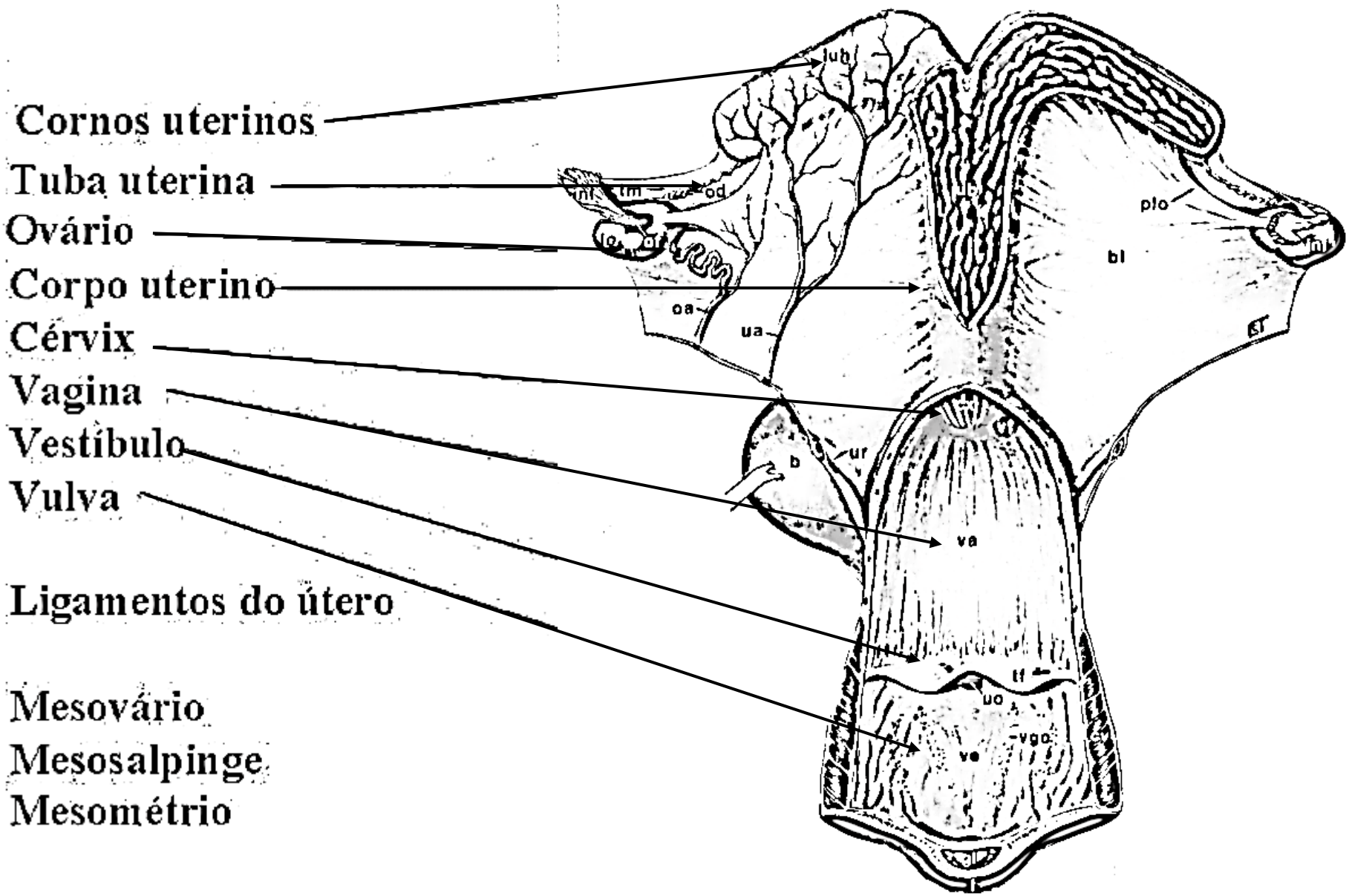

Traduzido, editado e adaptado de GINTHER (1992)

SISTEMAS GENITAL FEMININO

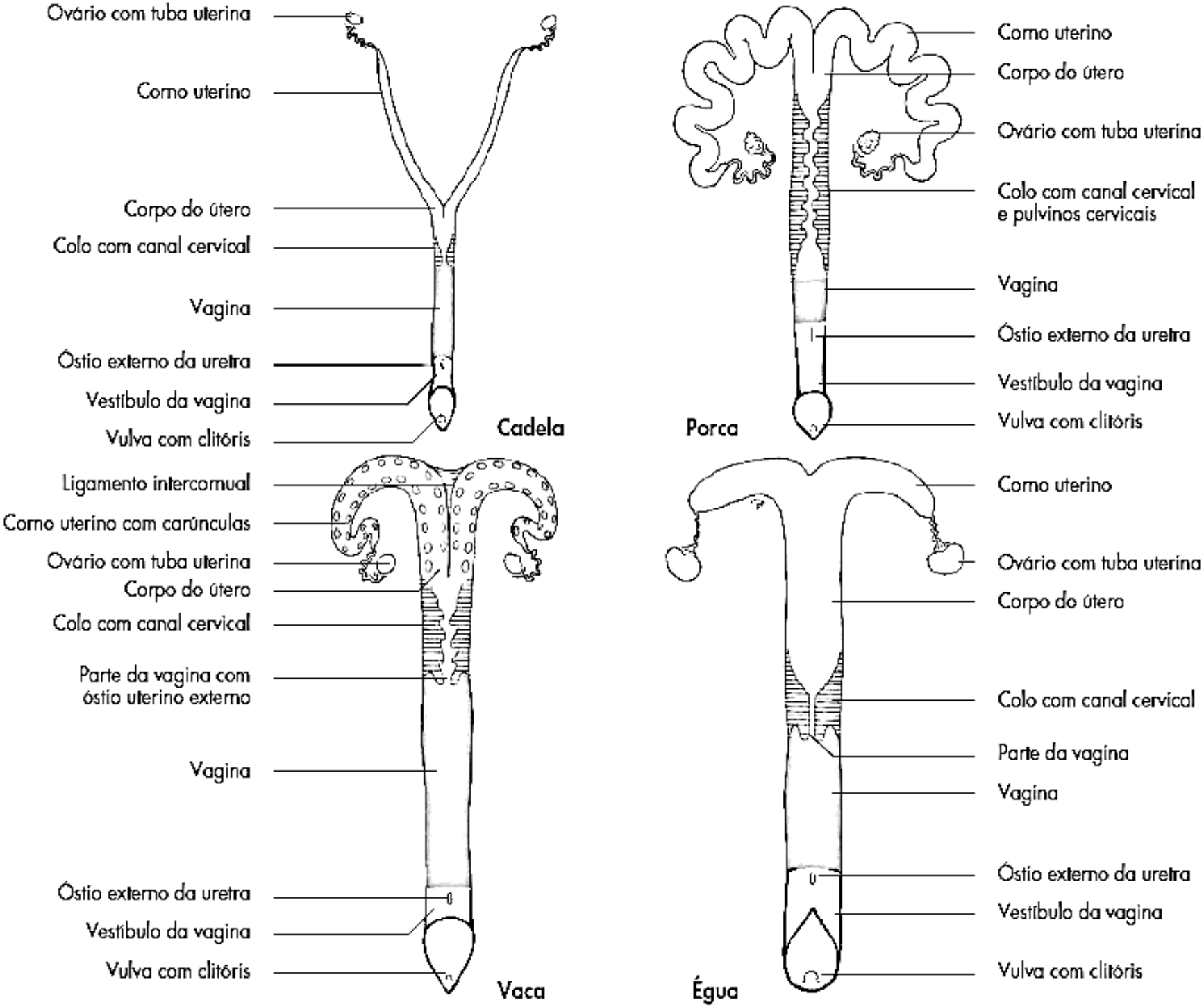

(KÖNIG *et al*., 2016c)

SISTEMAS GENITAL FEMININO: VAGINA E VULVA DE PORCO, COLO UTERINO DE VACA

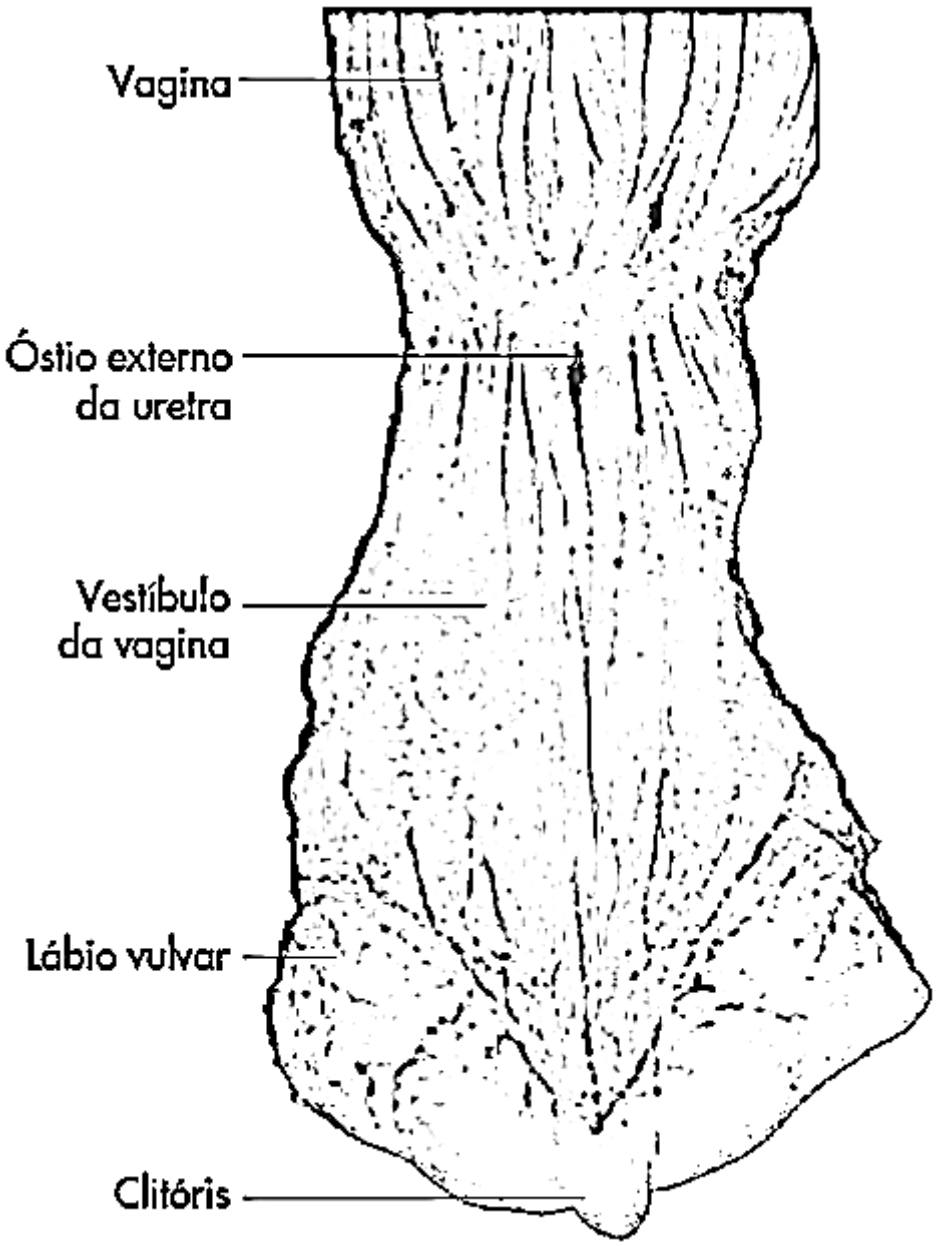

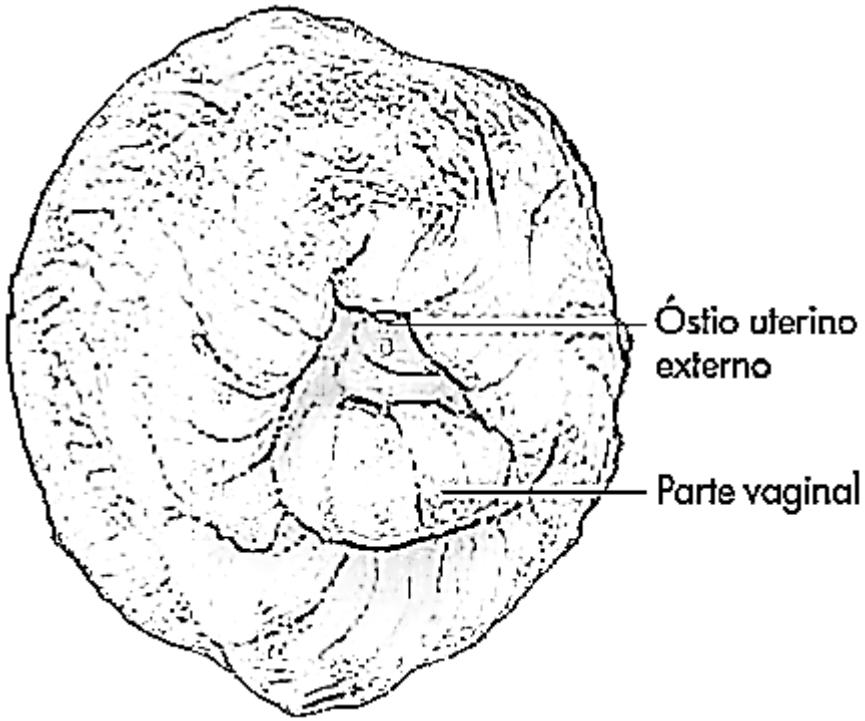

(KÖNIG *et al*., 2016c)

SISTEMA GENITAL MASCULINO DE EQUINO E BOVINO

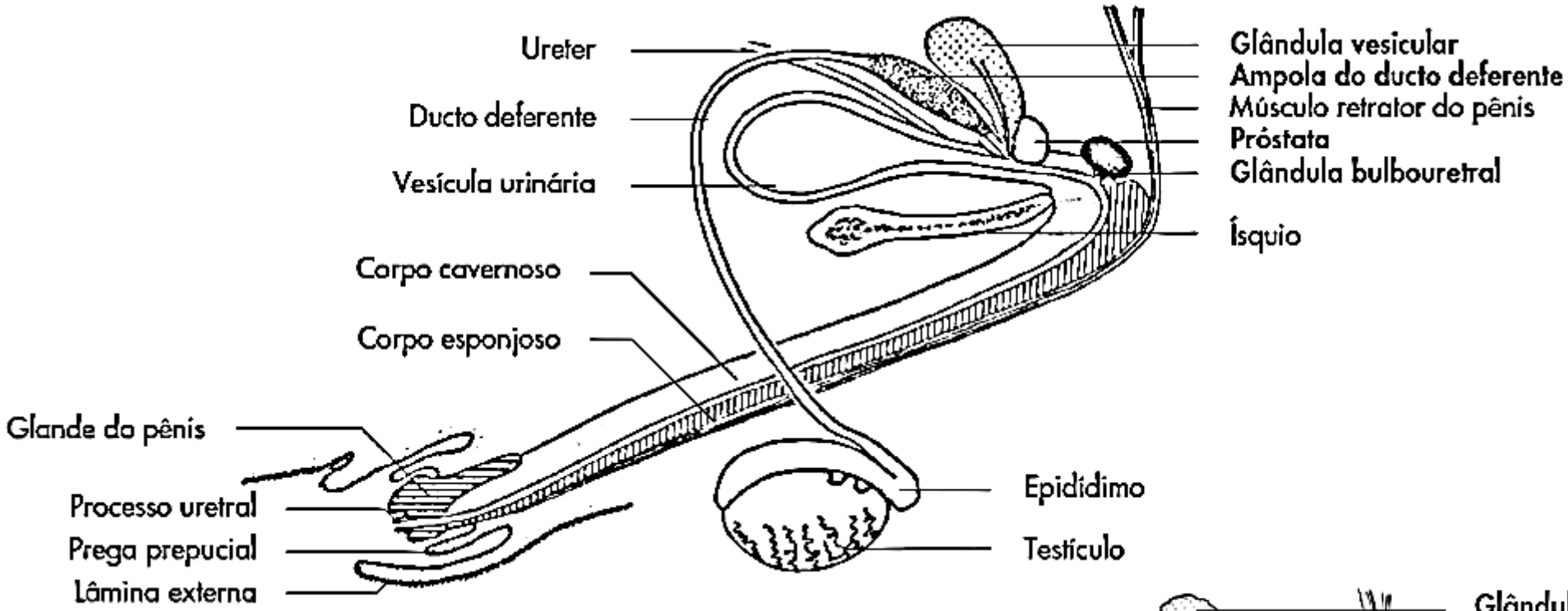

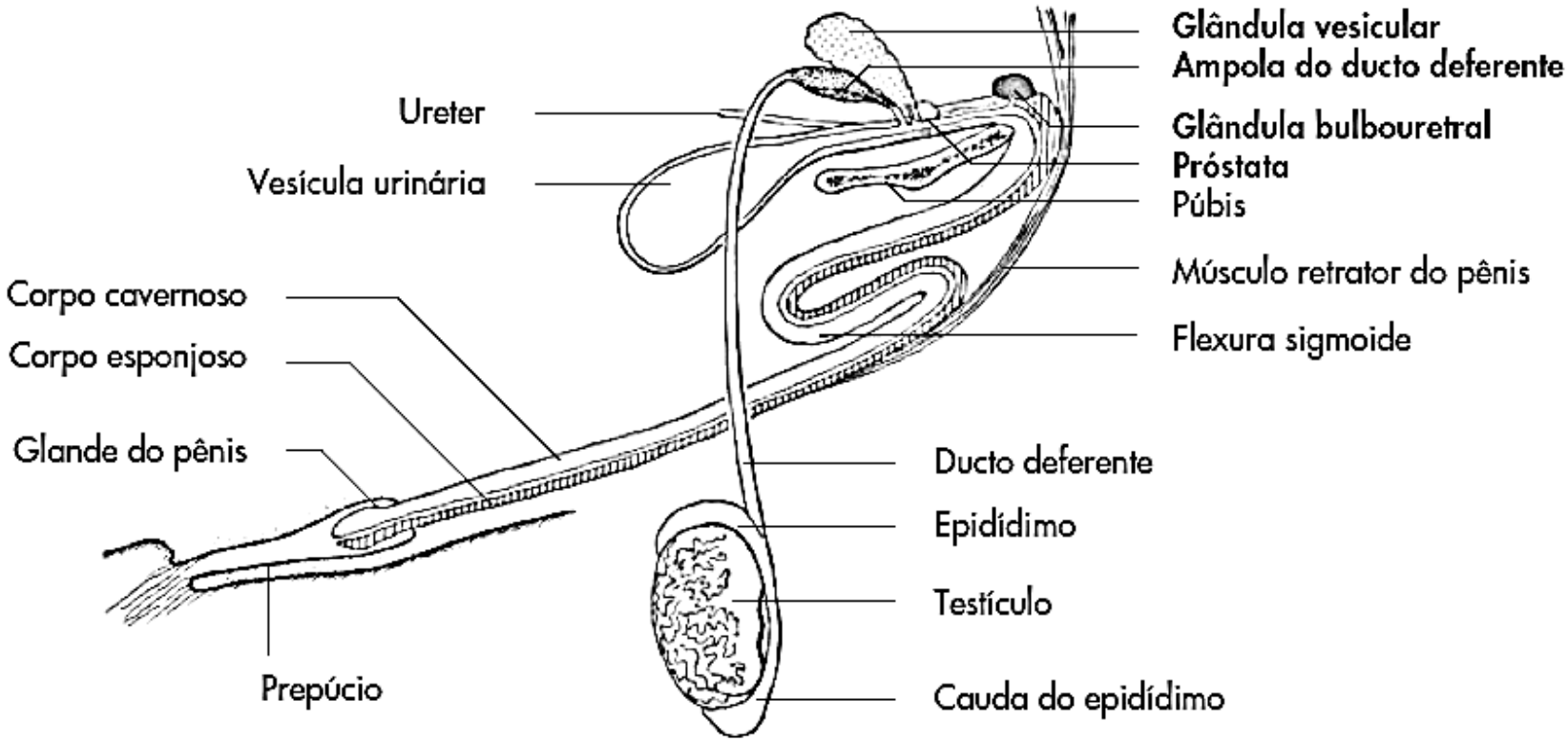

(KÖNIG & LIEBICH, 2016b)

SISTEMA GENITAL MASCULINO DE CÃO

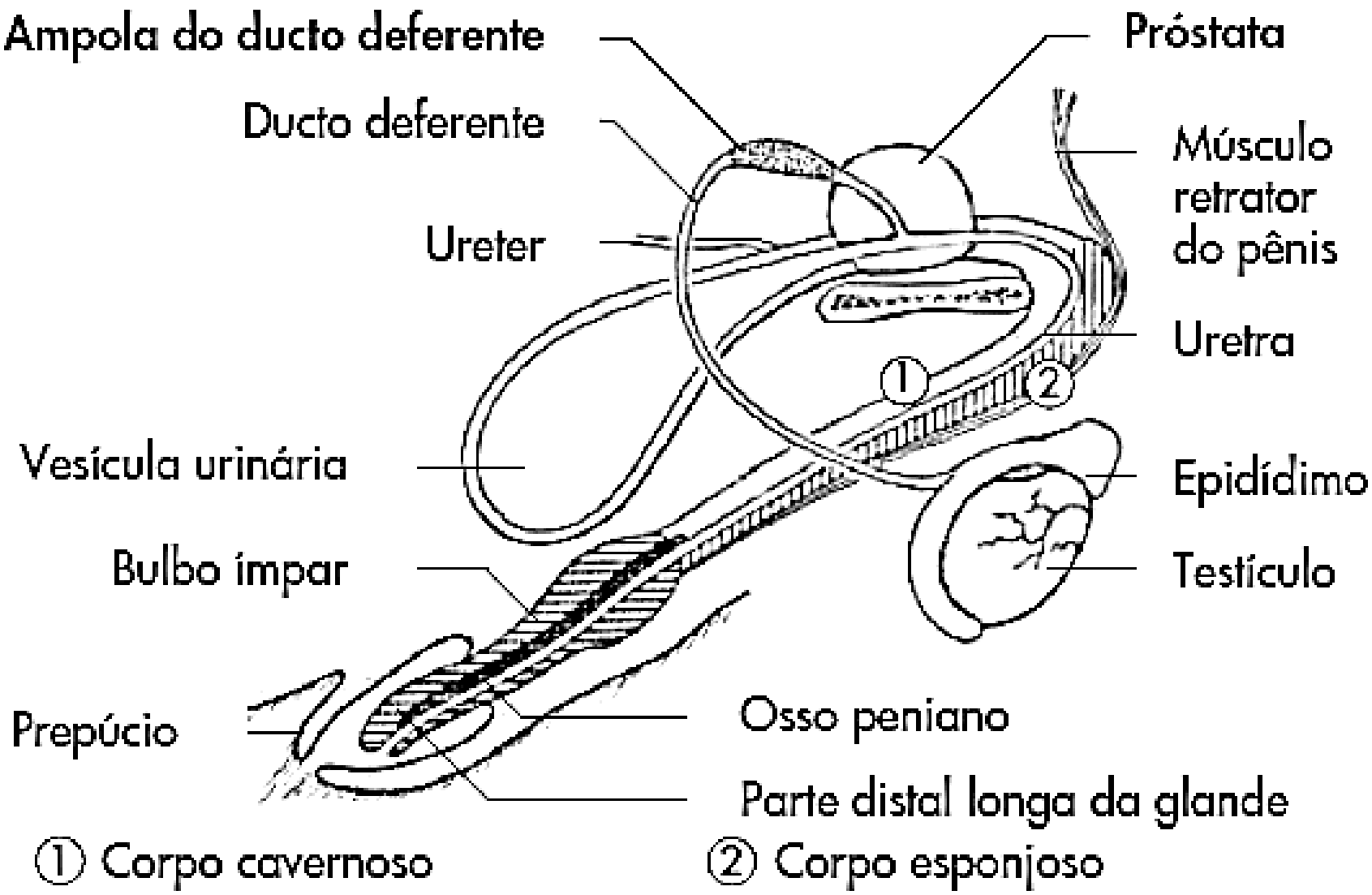

(KÖNIG & LIEBICH, 2016b)

SISTEMA GENITAL MASCULINO: TESTÍCULO

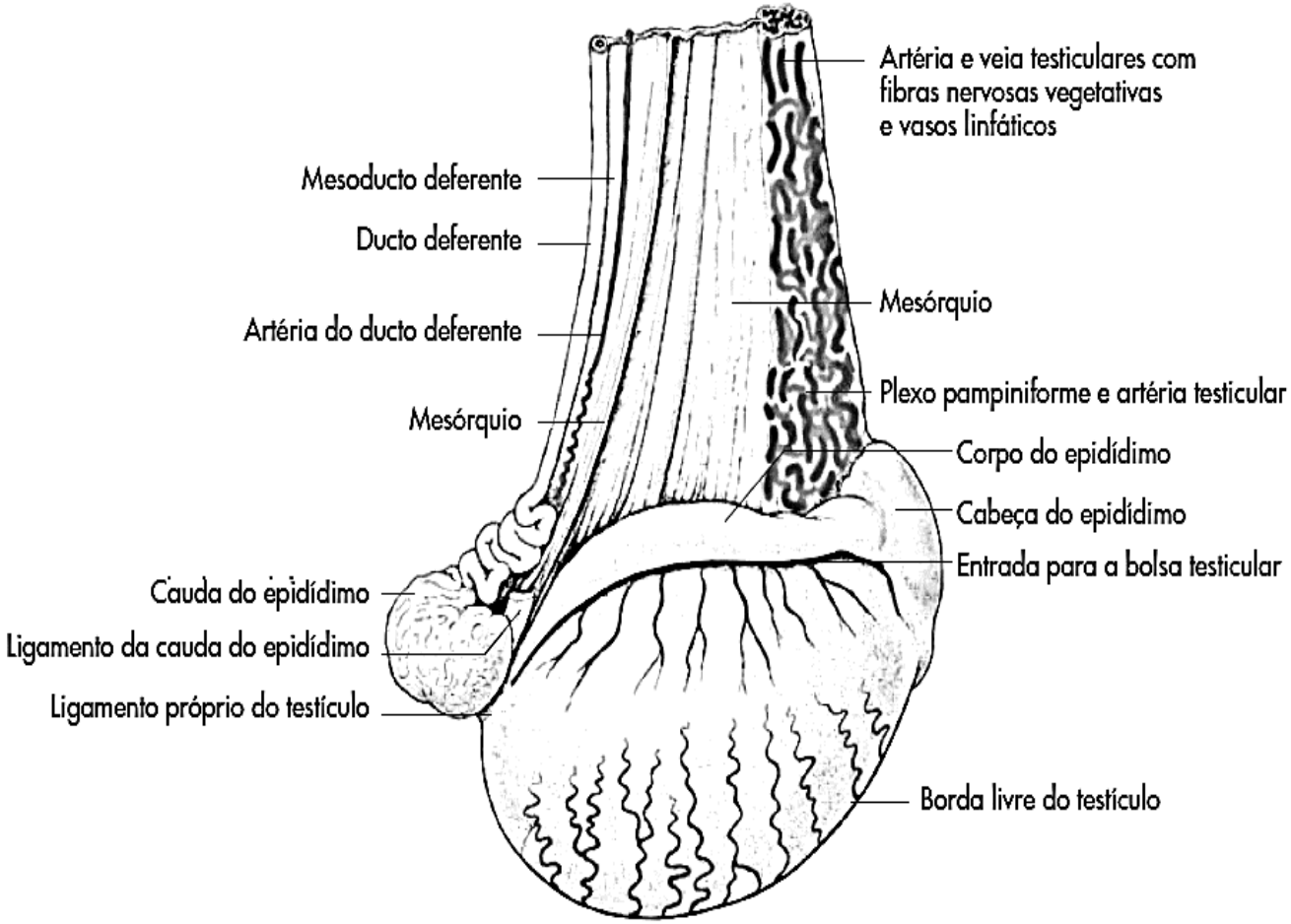

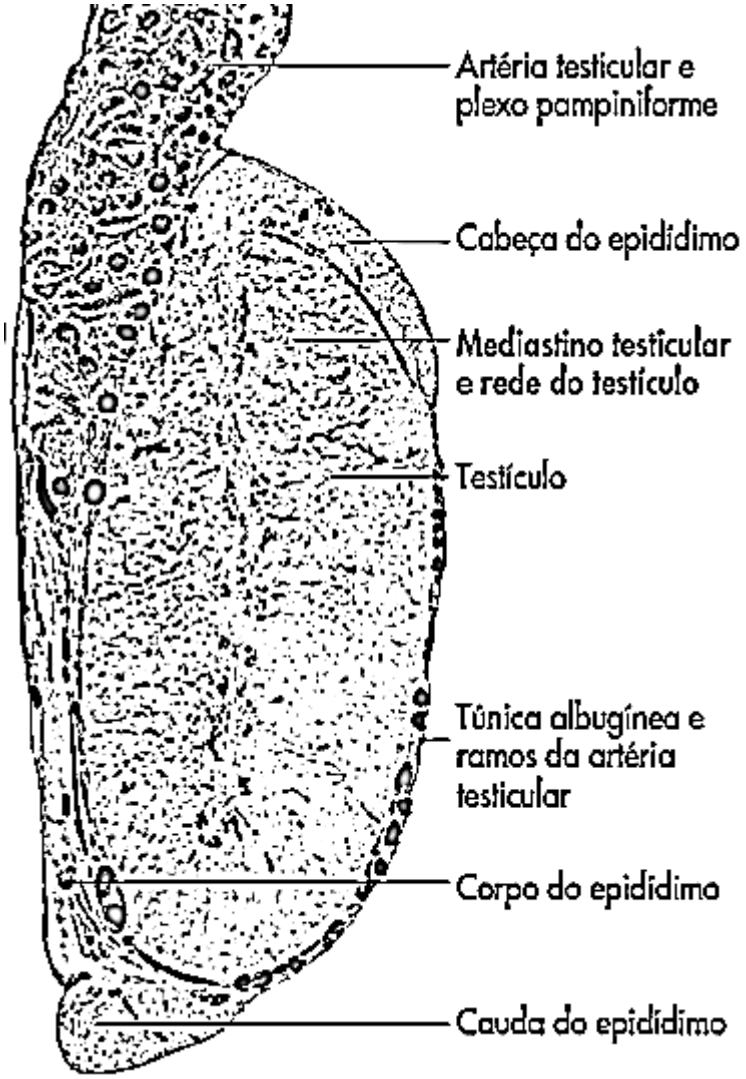

(KÖNIG & LIEBICH, 2016b)

SISTEMA GENITAL MASCULINO: PÊNIS DE OVINO, CAPRINO, EQUINO E

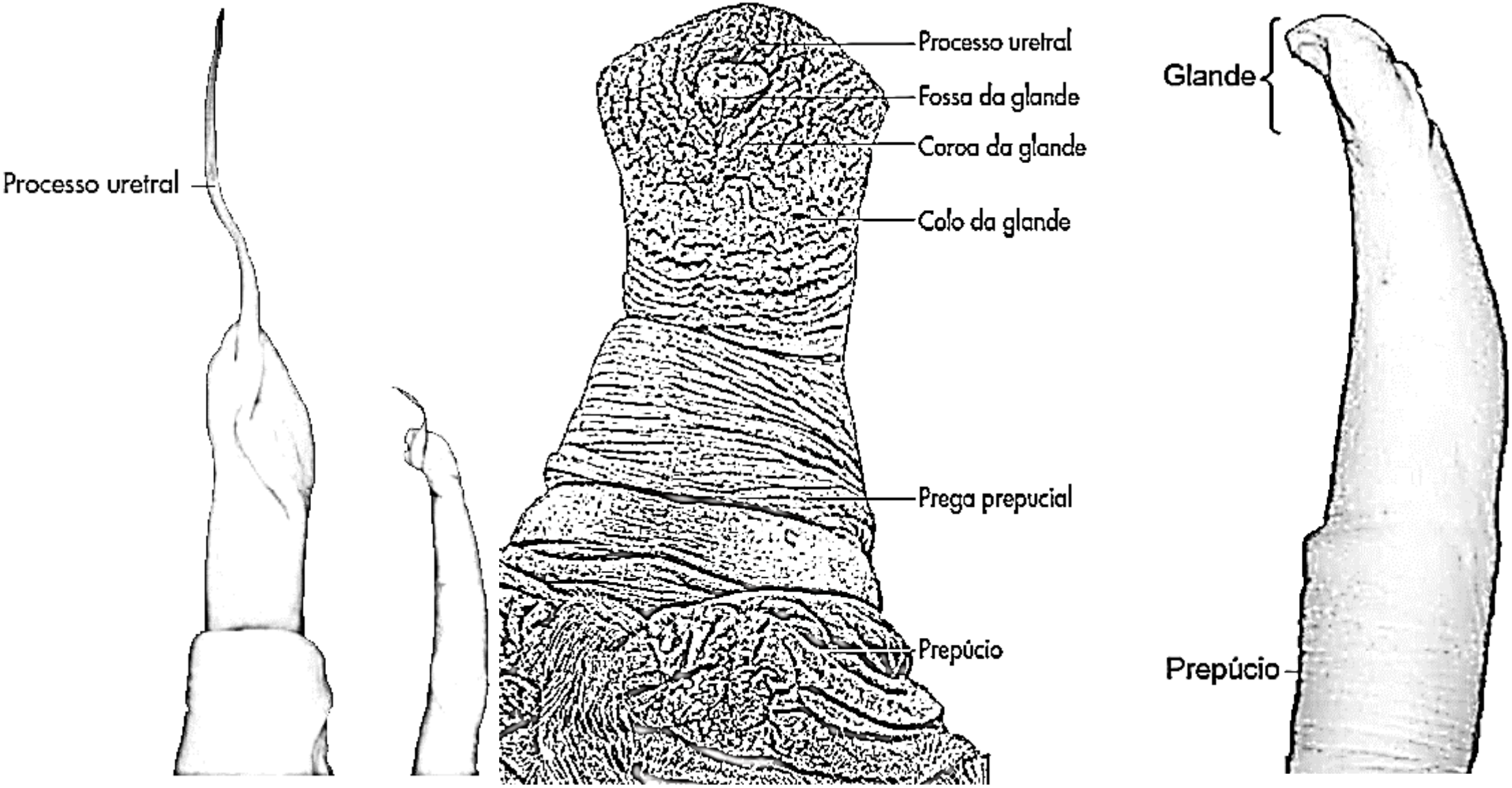

(KÖNIG & LIEBICH, 2016b)

SISTEMA NERVOSO: ENCÉFALO DE CÃO

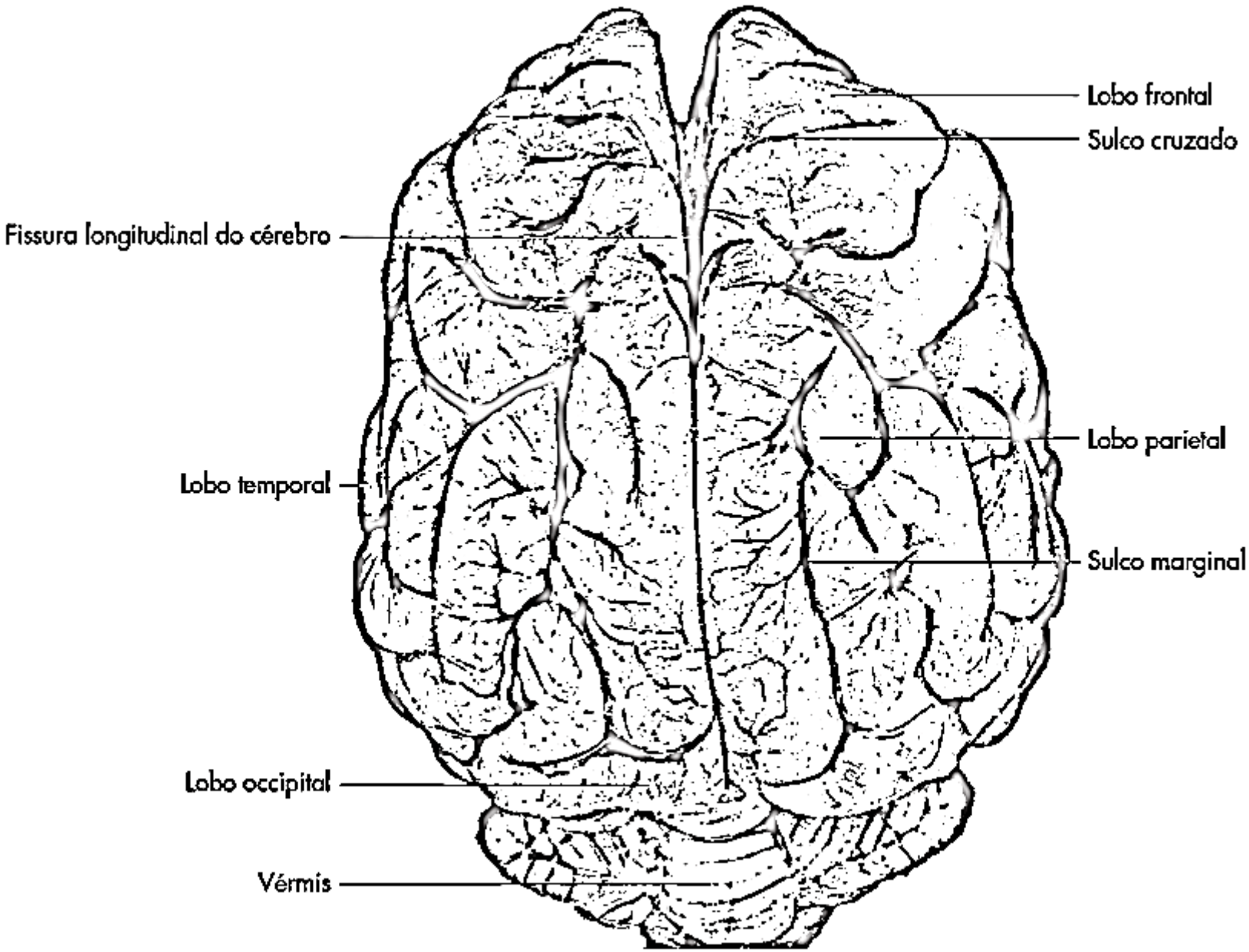

(KÖNIG *et al*., 2016f)

SISTEMA NERVOSO: ENCÉFALO DE CÃO

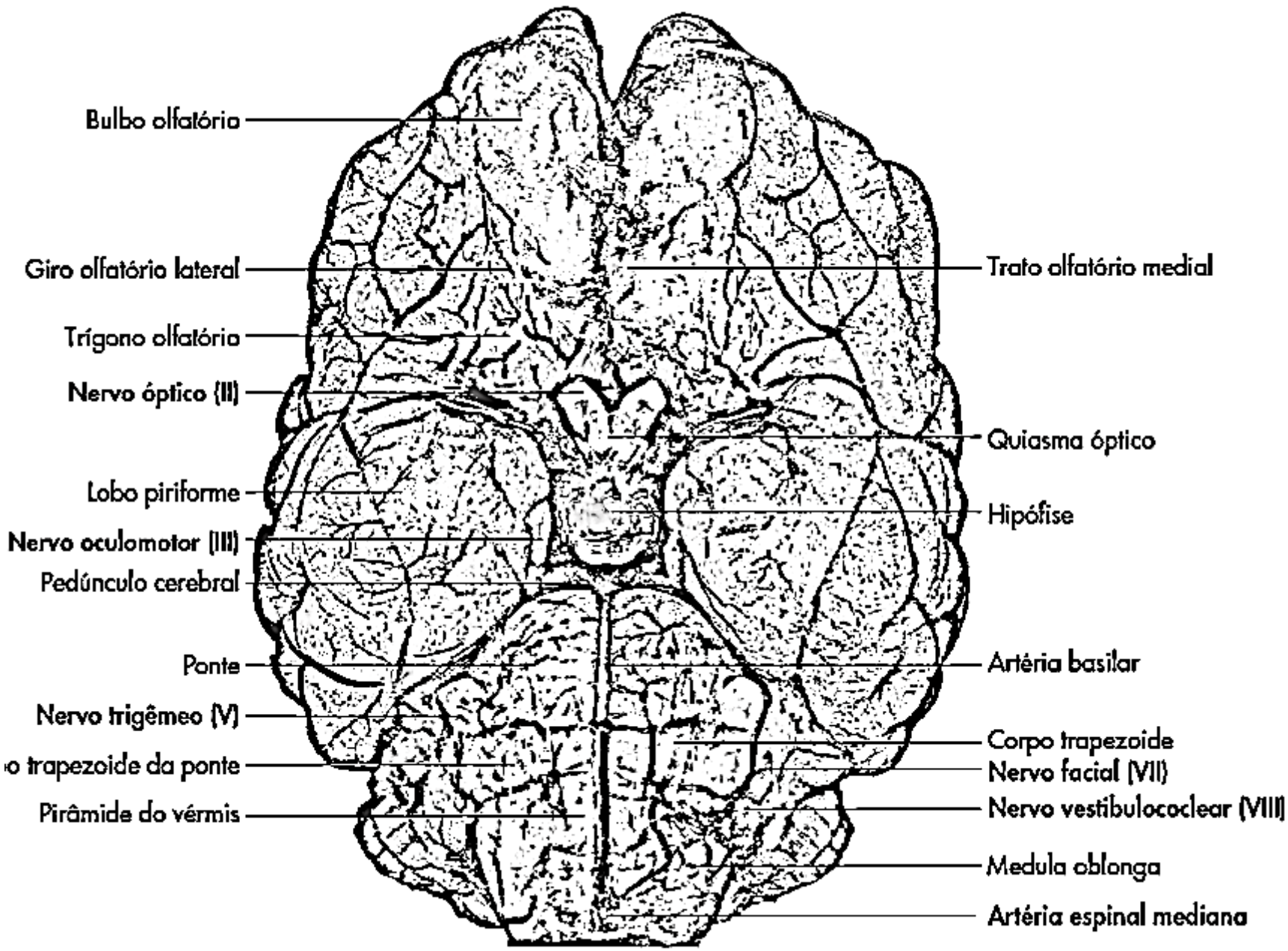

(KÖNIG *et al*., 2016f)

SISTEMA NERVOSO: ENCÉFALO DE EQUINO (CORTE LATERAL)

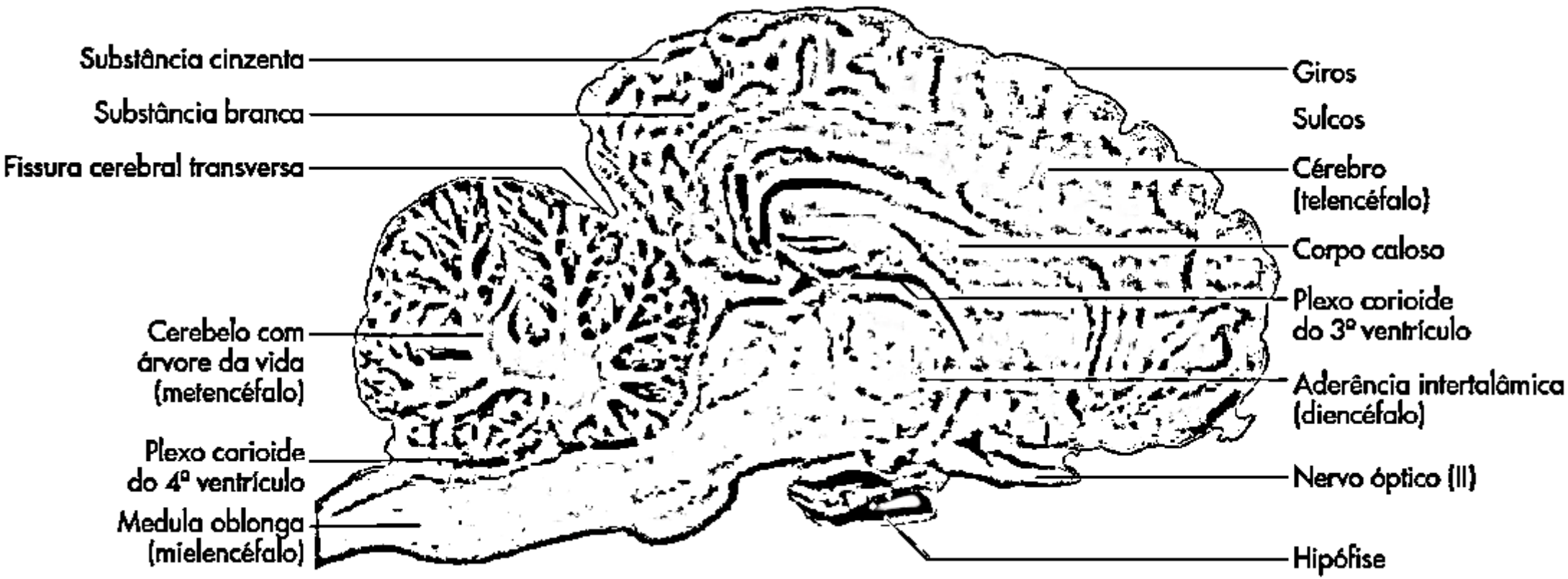

(KÖNIG *et al*., 2016f)

SISTEMA NERVOSO: MEDULA ESPINHAL

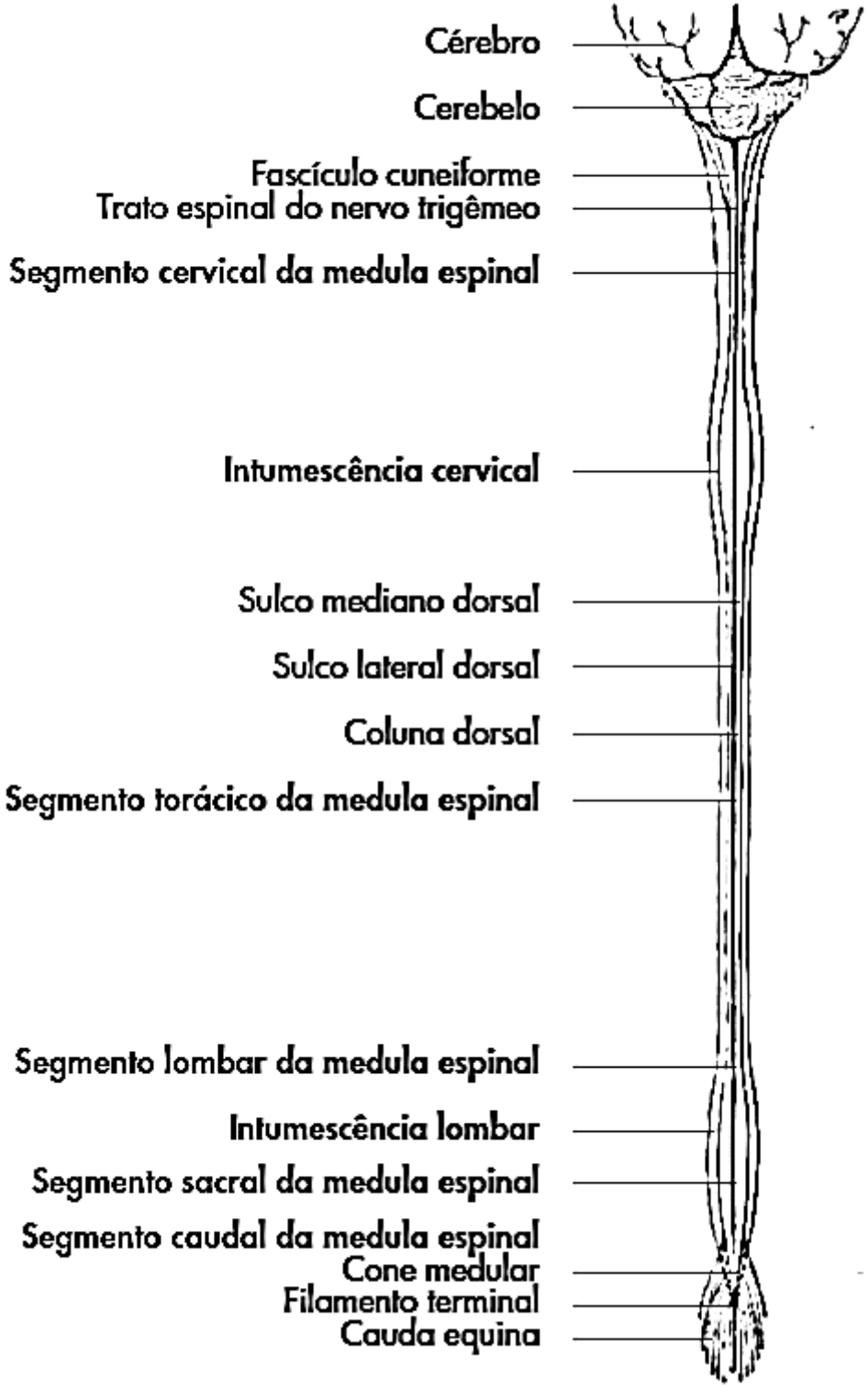

(KÖNIG *et al*., 2016f)

SISTEMA NERVOSO: MEDULA ESPINHAL

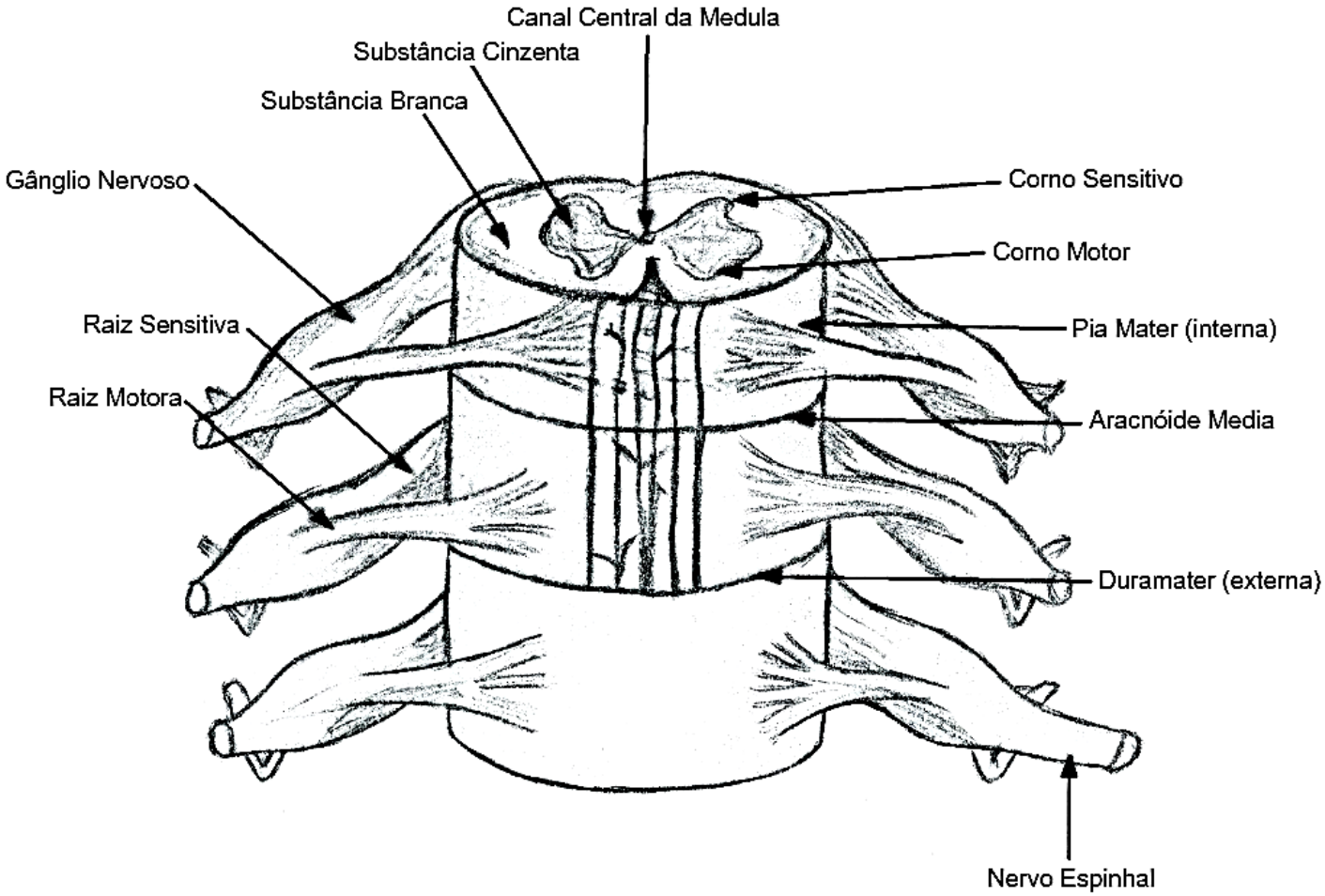

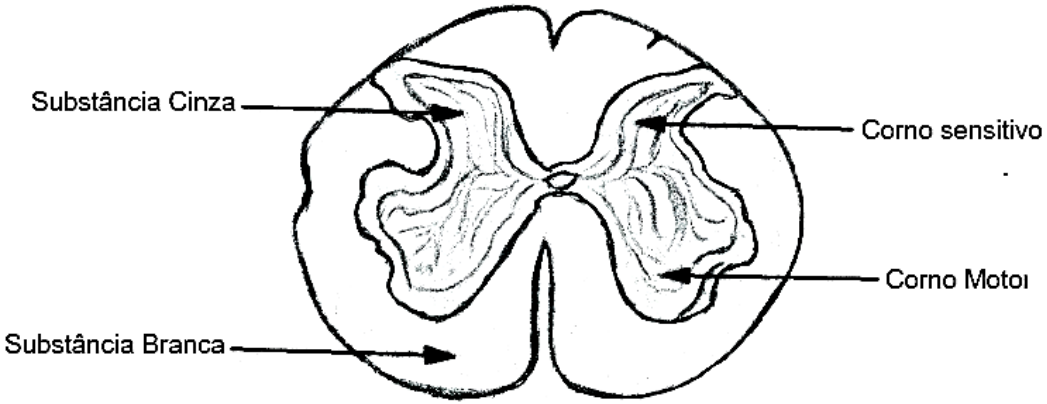

Traduzido, editado e adaptado de MARIEB (2008)

SISTEMA NERVOSO: OLHO

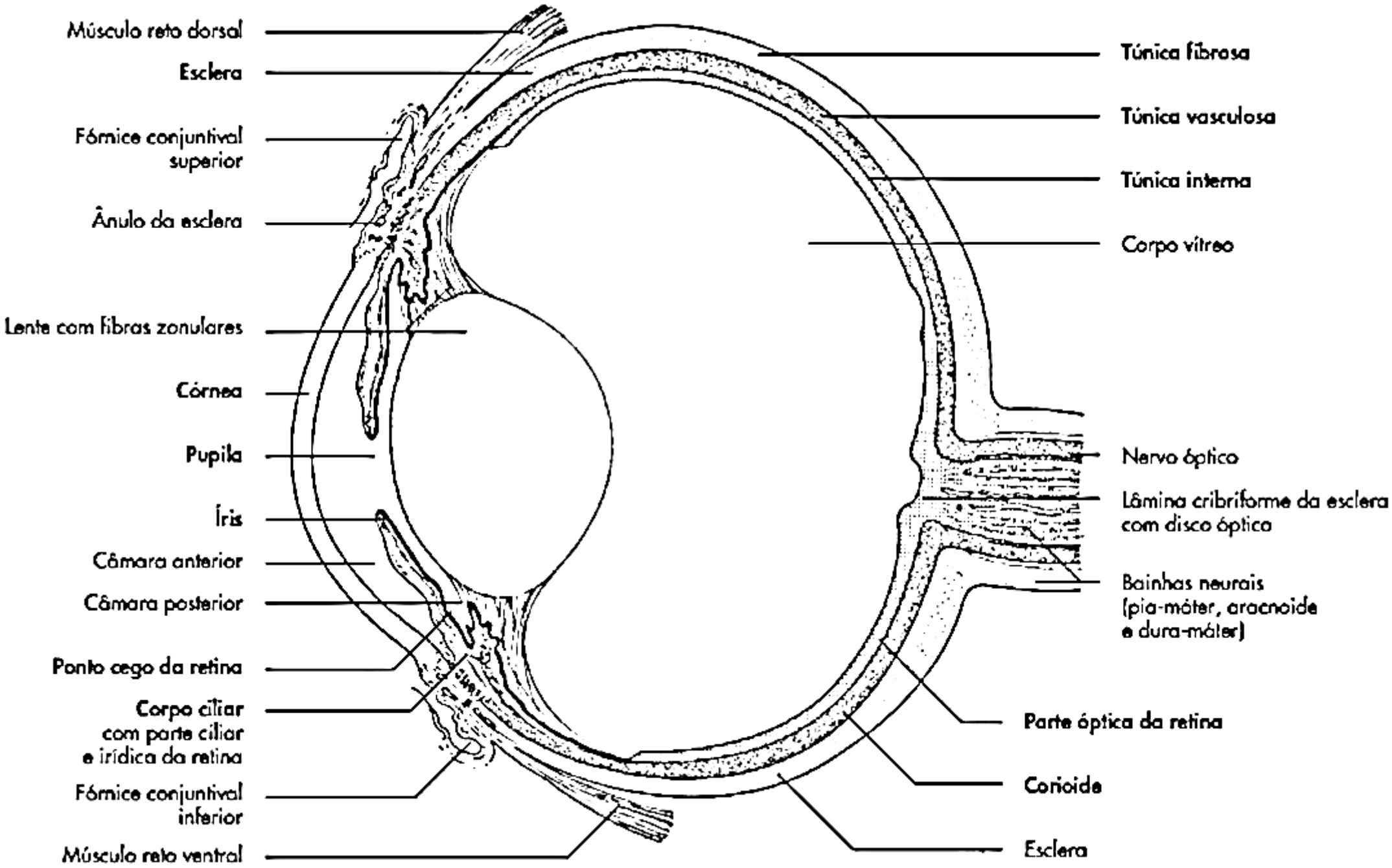

(LIEBICH & KÖNIG, 2016c)

SISTEMA NERVOSO: OLHO

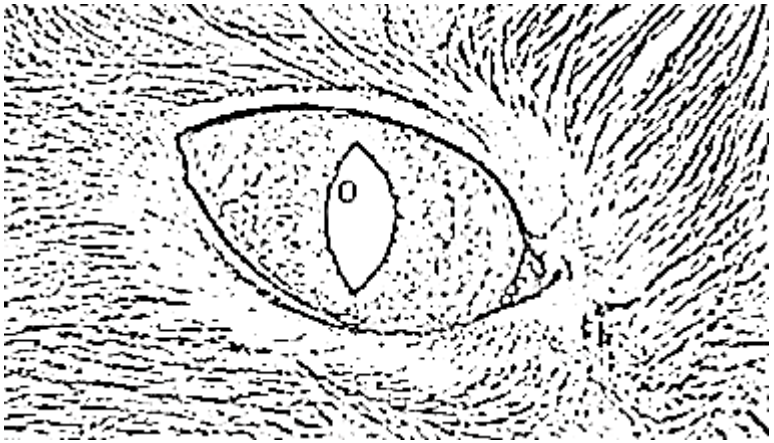

FELINO

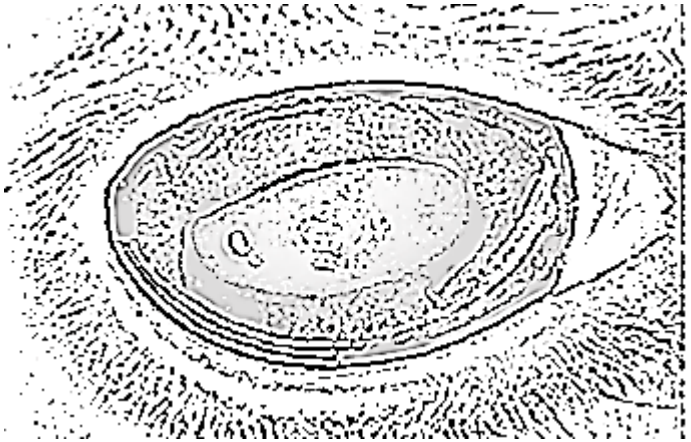

BOVINO

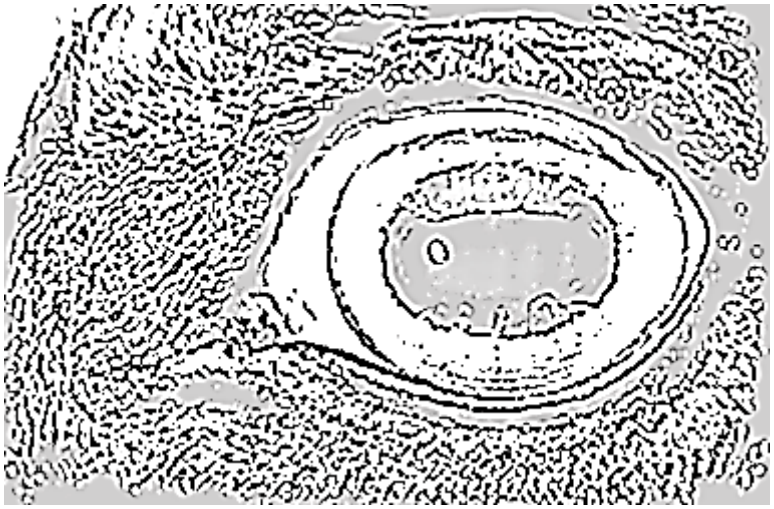

EQUINO



CANINO

(LIEBICH & KÖNIG, 2016c)

IMAGINOLOGIA

RADIOLOGIA

Colorir as Imagens

PARA LAUDAR UMA FRATURA É NECESSÁRIO TER CONHECIMENTO DESTES 4 GRUPOS CLASSIFICATÓRIOS:

1º CONDIÇÃO	2º LOCALIZAÇÃO	3º DIREÇÃO	4º TIPO
-Aberta/exposta-	-Epifisária-	-Transversa-	-Simples-
-Fechada-	-Metafisária -	-Oblíqua-	-Segmentar-
-Completa-	-Diafisária-	-Espiral-	-Cominutiva-
-Incompleta (galho verde, fissura)-	-Disco (Salter Harris)-	-Longitudinal (ossos chatos)-	-Impactada-
-Com desvio de eixo-			-Compactada-

DE ACORDO COM A 1º CLASSIFICAÇÃO DE FRATURAS QUANTO A SUA <u>CONDIÇÃO</u> SE DA O NOME DAS FRATURAS

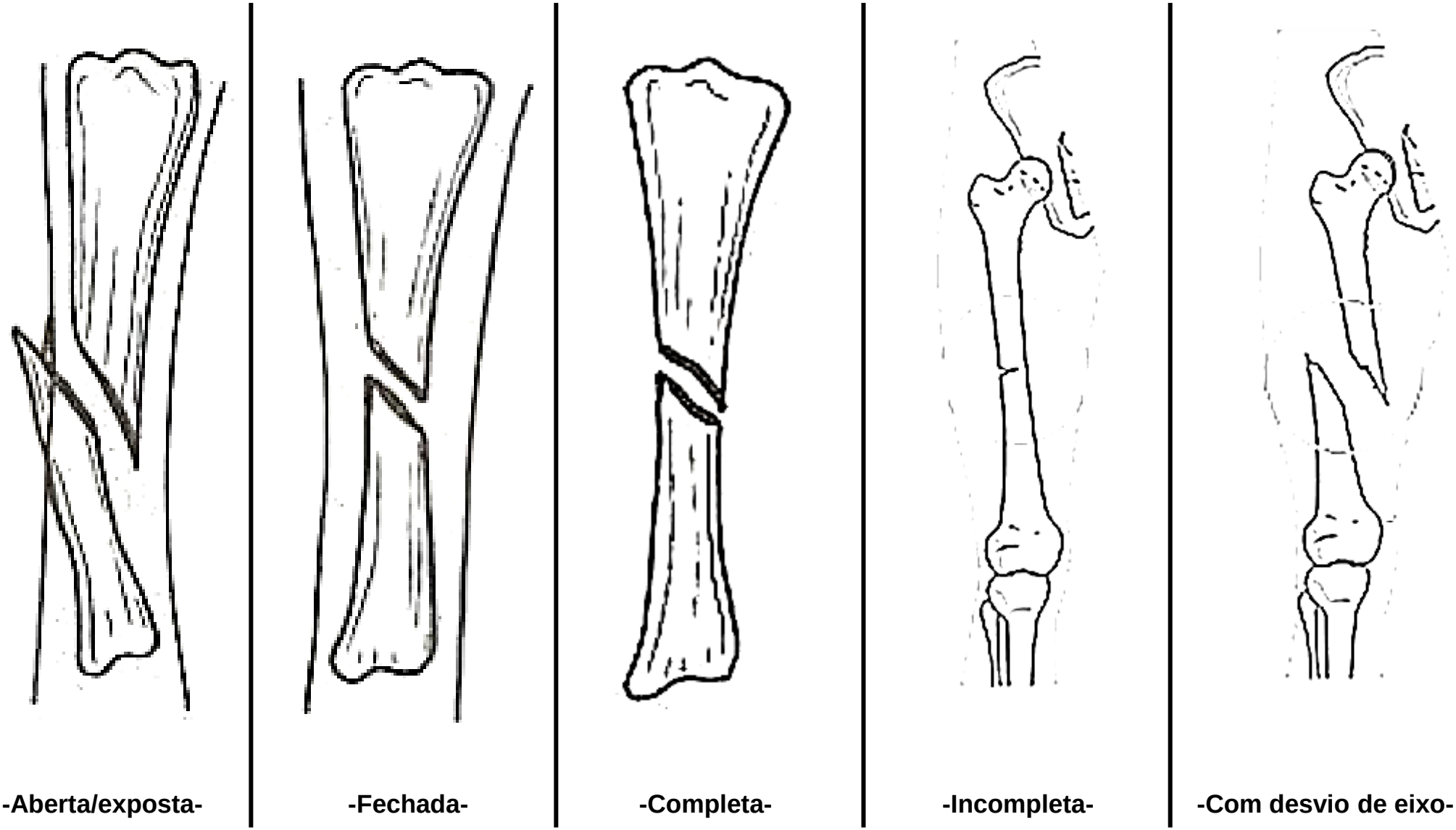

(DENNY & BUTTERWORTH, 2000; POKUSAY, 2007)

DE ACORDO COM A 1º CLASSIFICAÇÃO DE FRATURAS QUANTO A SUA <u>CONDIÇÃO</u> SE DA O NOME DAS FRATURAS

-Aberta/exposta-

-Fechada-

-Completa-

-Incompleta-

-Com desvio de eixo-

(SILVEIRA, 2019; CMR & REALH , 2020; OLIVEIRA, 2020: TOMUTA, 2020; RIBEIRO, 2021)

DE ACORDO COM A 2º CLASSIFICAÇÃO DE FRATURAS QUANTO A SUA <u>LOCALIZAÇÃO</u> SE DA O NOME DAS FRATURAS

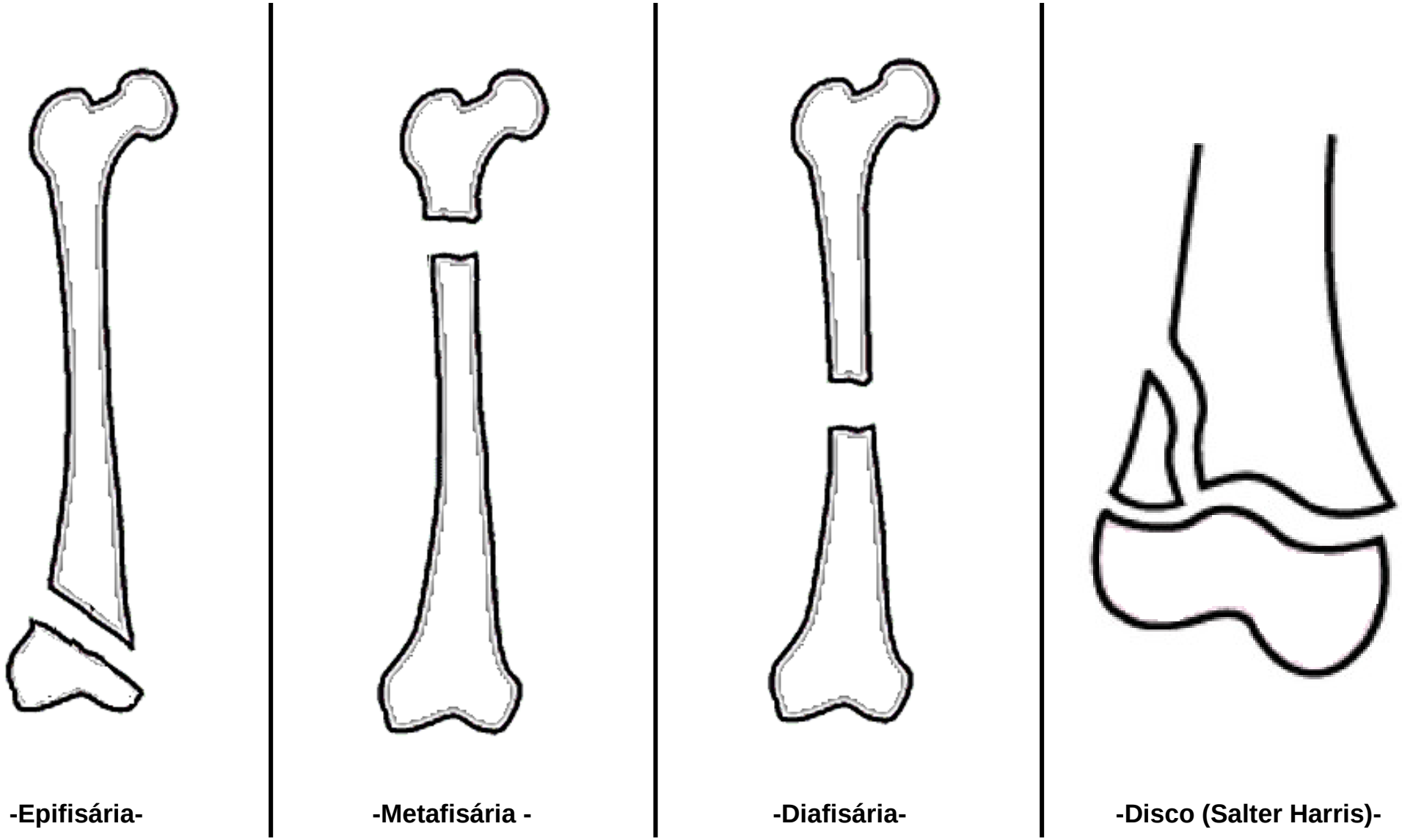

(GORNEY, 2013; HOLLANDA, 2021)

DE ACORDO COM A 2º CLASSIFICAÇÃO DE FRATURAS QUANTO A SUA <u>LOCALIZAÇÃO</u> SE DA O NOME DAS FRATURAS

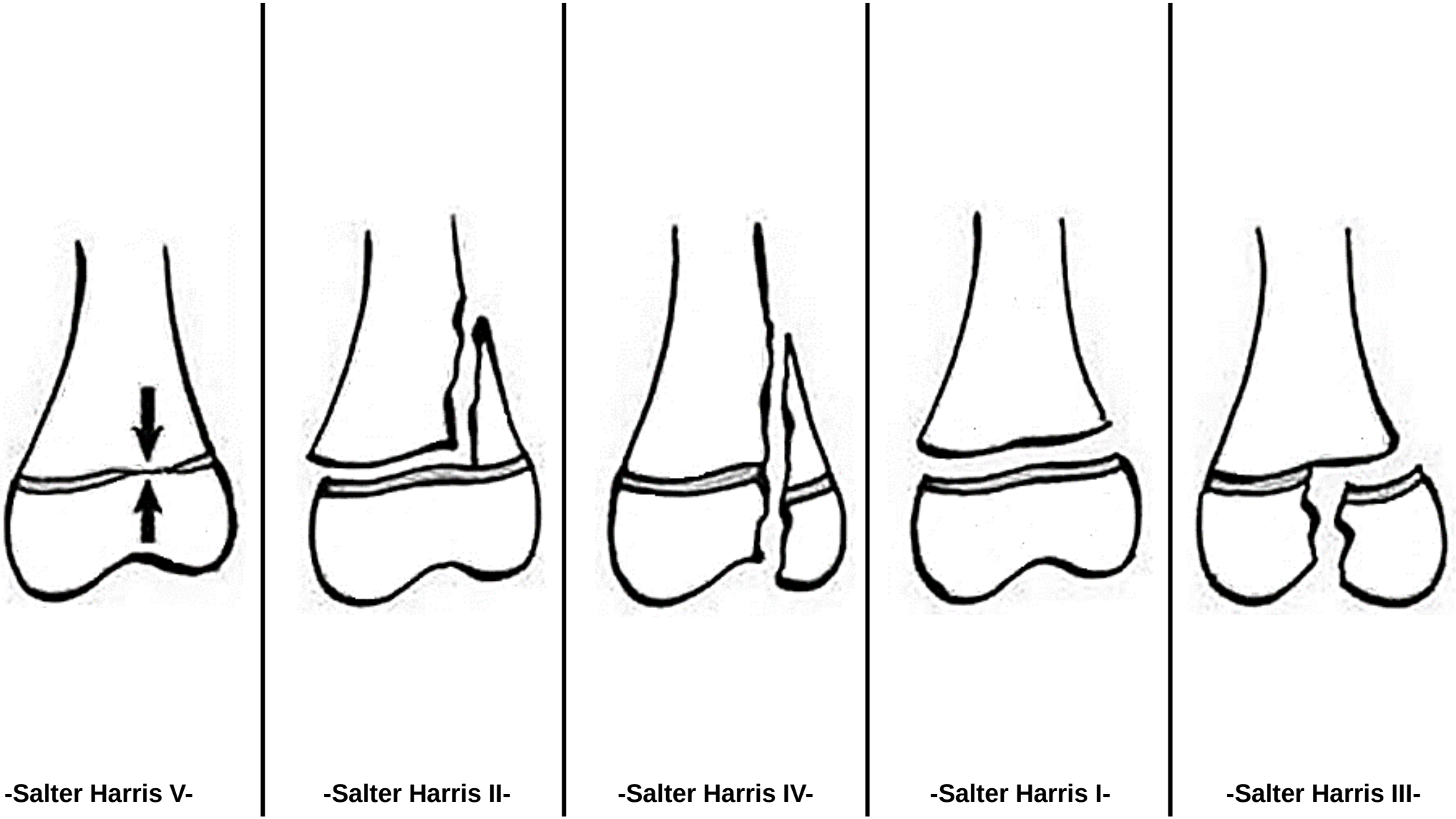

(ADMIN, 2017)

DE ACORDO COM A 2º CLASSIFICAÇÃO DE FRATURAS QUANTO A SUA <u>LOCALIZAÇÃO</u> SE DA O NOME DAS FRATURAS

-Epifisária-



-Metafisária -

-Diafisária-

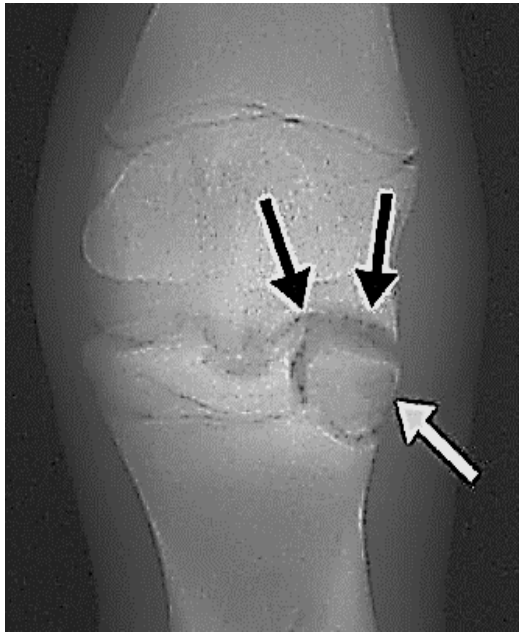

-Disco (Salter Harris)-

(SILVA, 2012; ARKADER, 2017; ABNER, 2019; BAPTISTA, 2021)

DE ACORDO COM A 3º CLASSIFICAÇÃO DE FRATURAS QUANTO A SUA <u>DIREÇÃO</u> SE DA O NOME DAS FRATURAS

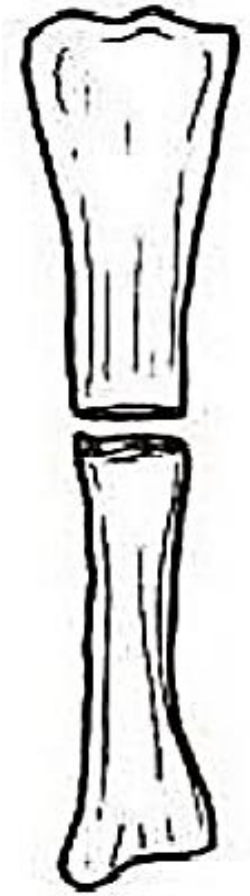

-Transversa-

-Oblíqua-

-Espiral-



-Longitudinal
(ou Fratura de Placa)-

(DENNY & BUTTERWORTH, 2000)

DE ACORDO COM A 3º CLASSIFICAÇÃO DE FRATURAS QUANTO A SUA <u>DIREÇÃO</u> DE O NOME DAS FRATURAS

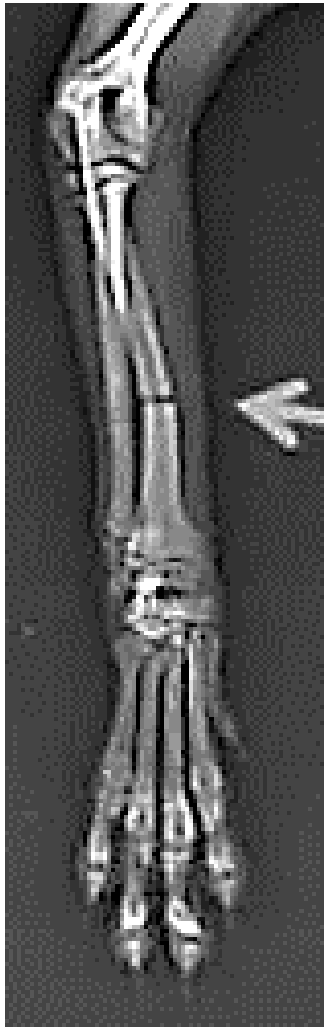

-Transversa-

-Oblíqua-

-Espiral-

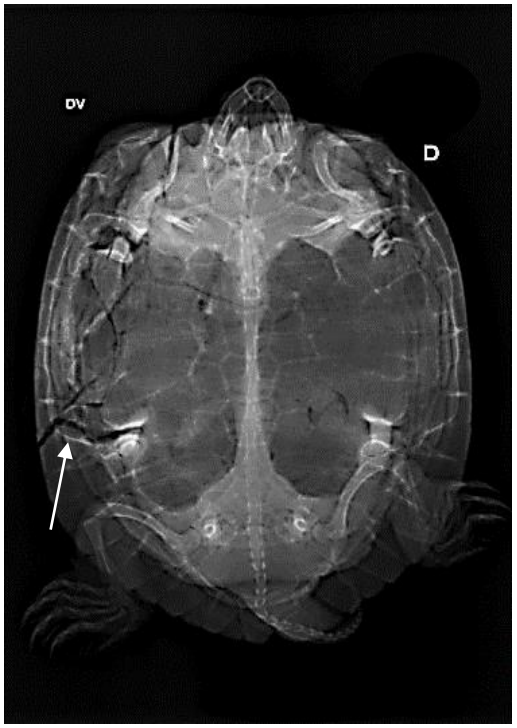

-Longitudinal-

(SILVA, 20--; NERI, 2012; PET CARE, 2021)

DE ACORDO COM A 4º CLASSIFICAÇÃO DE FRATURAS QUANTO AO SEU <u>TIPO</u> SE DA O NOME DAS FRATURAS

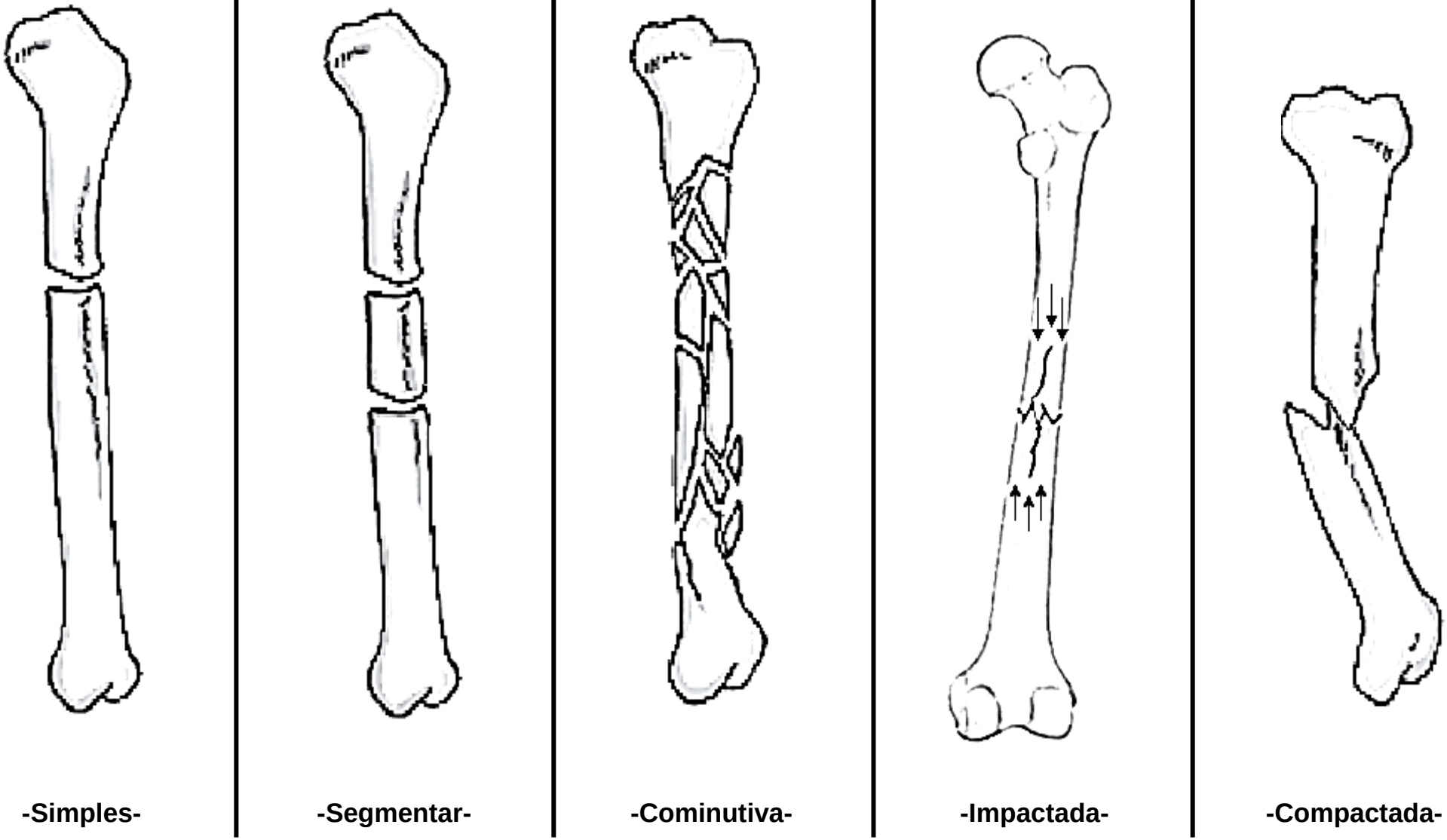

(CHAMI, 202-; GHUKASYAN & MURADYAN, 2015)

DE ACORDO COM A 4º CLASSIFICAÇÃO DE FRATURAS QUANTO AO SEU <u>TIPO</u> SE DA O NOME DAS FRATURAS

-Simples-

-Segmentar-

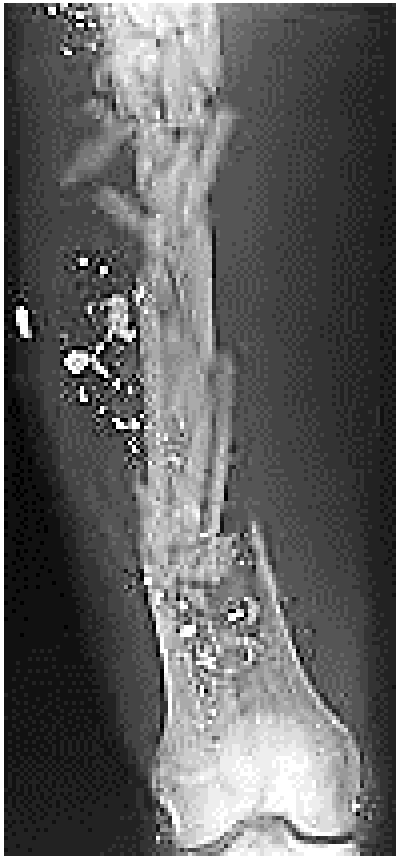

-Cominutiva-

-Impactada-

-Compactada-

(COLOMBO et al., 2016; MEDICINA TP, 2020)

EXTRA: IDENTIFICAÇÃO DE PATOLOGIAS ÓSSEAS COMUNS REPRESENTADAS A SEGUIR:

-Displasia coxofemoral grave-

-Artrite/Artrose-

(TORRES *et al*., 2019)

EXTRA: IDENTIFICAÇÃO DE PATOLOGIAS ÓSSEAS COMUNS REPRESENTADAS A SEGUIR:

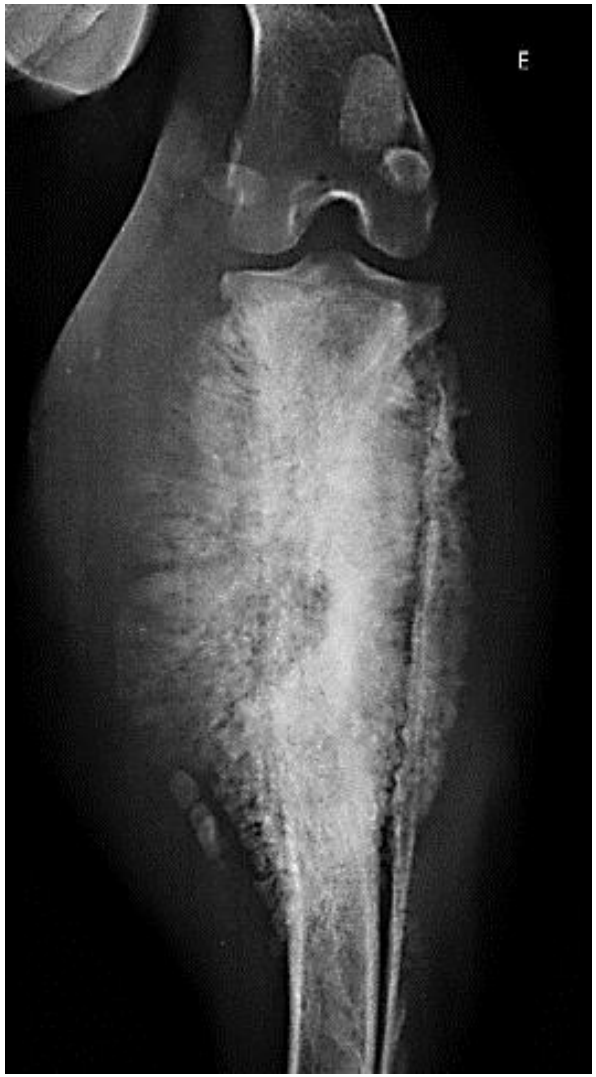

-Neoplasia óssea primária (osteossarcoma)-

-Laminite crônica-

(TORRES *et al*., 2019)

IMAGINOLOGIA

ULTRASSONOGRAFIA

Completar e Colorir as Imagens

IDENTIFIQUE, DELIMITE E APONTE AS ESTRUTURAS OBSERVÁVEIS DO ÓRGÃO.

ULTRASSOM DE VESÍCULA URINÁRIA

ULTRASSOM DE RIM ESQUERDO

©IMAGENS FORNECIDAS POR: JOÃO P. F. L.

IDENTIFIQUE, DELIMITE E APONTE AS ESTRUTURAS OBSERVÁVEIS DO ÓRGÃO.

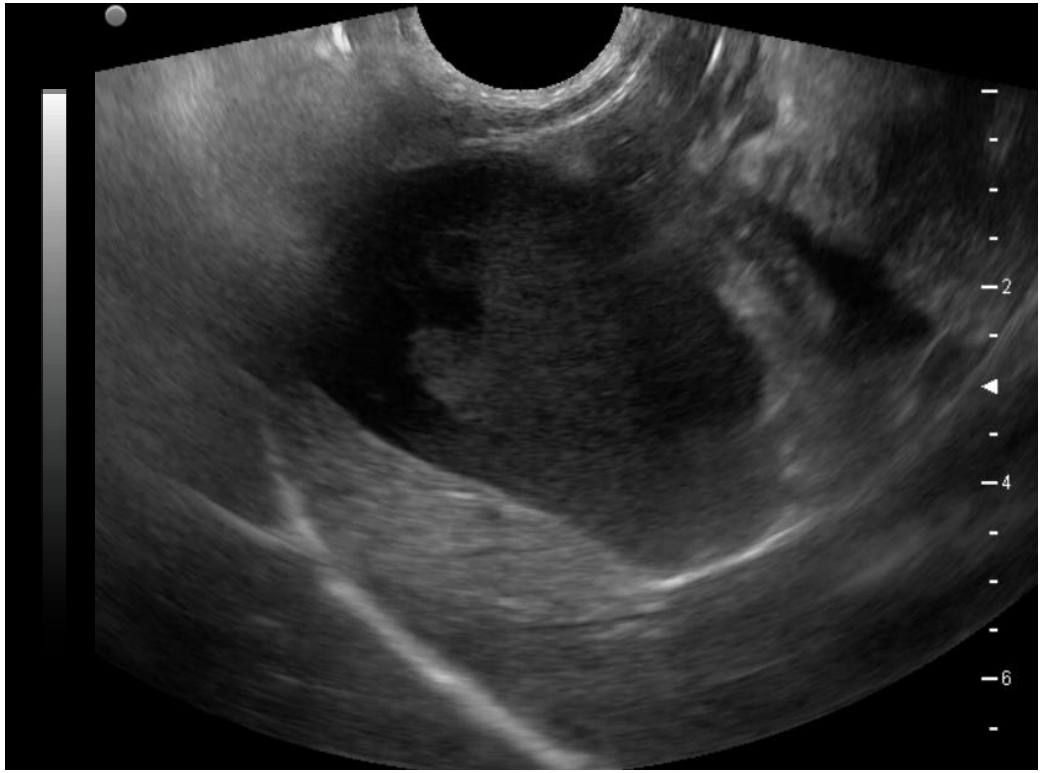

ULTRASSOM DE ESTÔMAGO

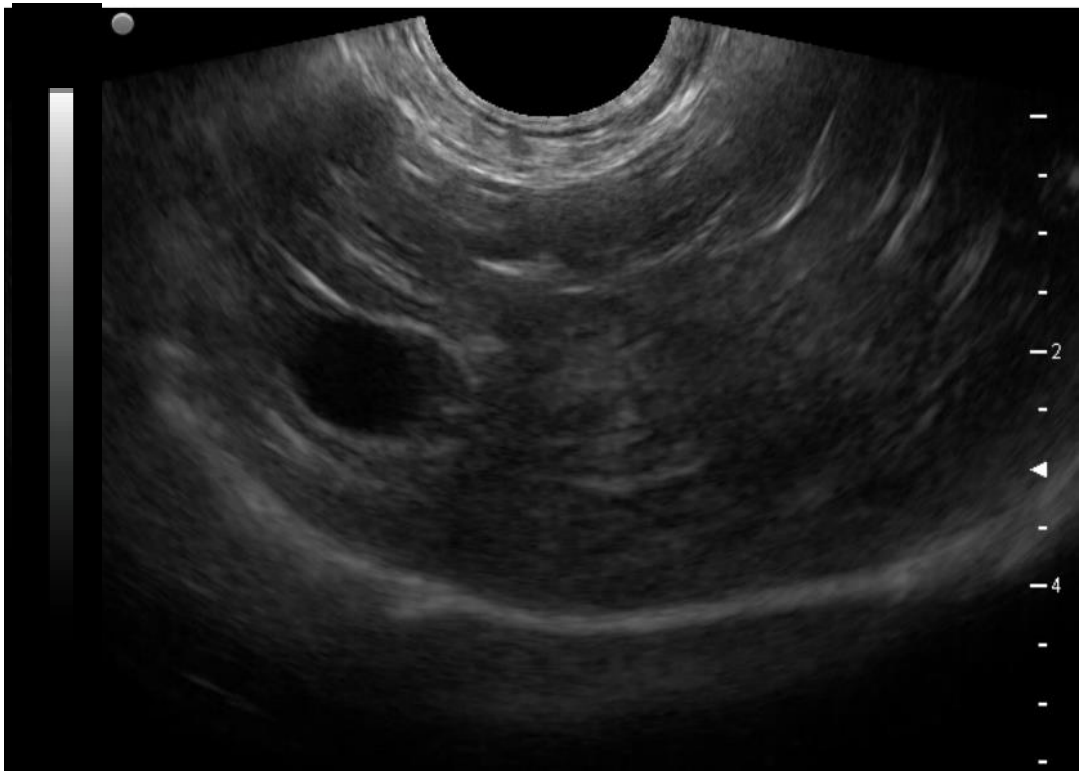

ULTRASSOM DE FIGADO/VESÍCULA BILIAR

©IMAGENS FORNECIDAS POR: JOÃO P. F. L.

IDENTIFIQUE, DELIMITE E APONTE AS ESTRUTURAS OBSERVÁVEIS DO ÓRGÃO.

ULTRASSOM DE BAÇO

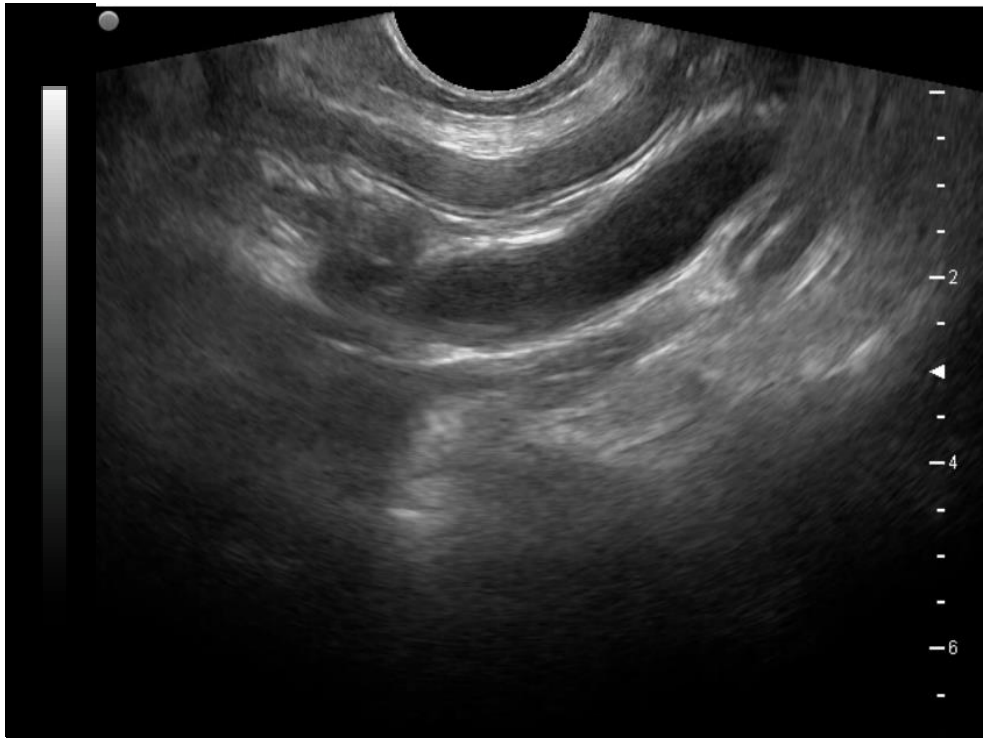

ÚTERO

©IMAGENS FORNECIDAS POR: JOÃO P. F. L.

IDENTIFIQUE, DELIMITE E APONTE AS ESTRUTURAS OBSERVÁVEIS DO ÓRGÃO.

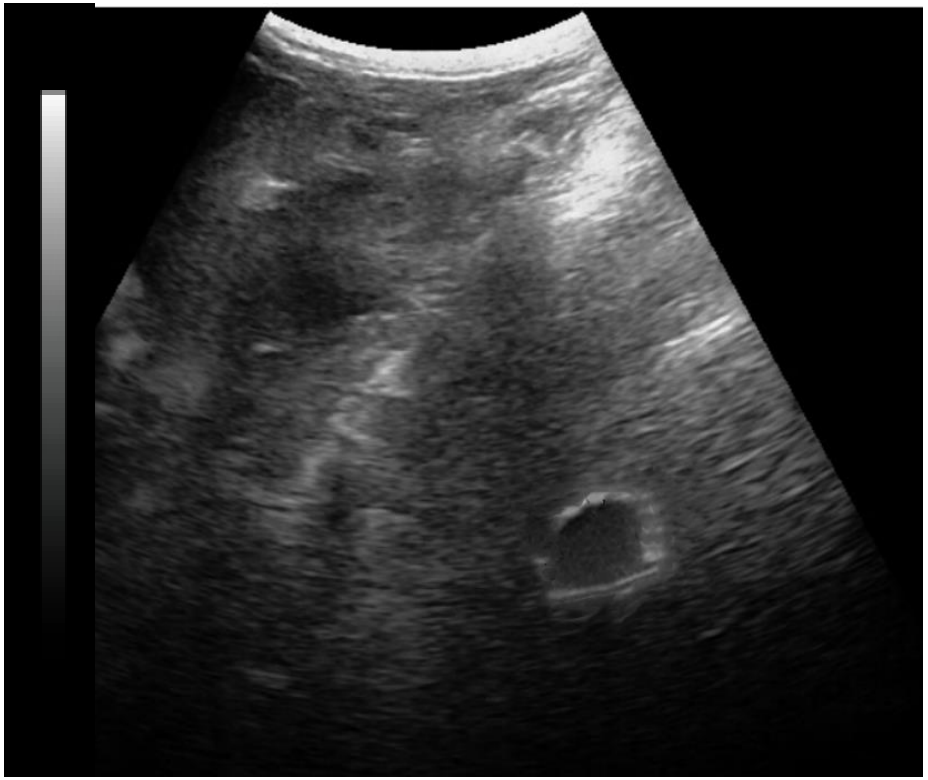

ULTRASSOM DE OVÁRIO

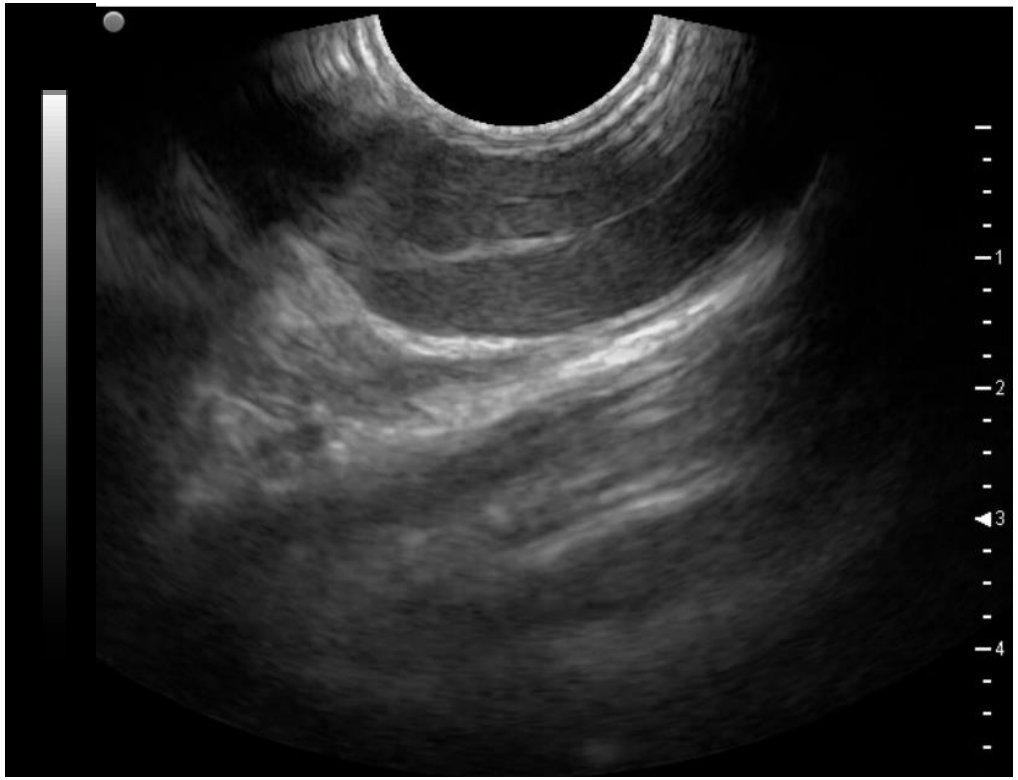

ULTRASSOM DE TESTÍCULO

©IMAGENS FORNECIDAS POR: JOÃO P. F. L.

IDENTIFIQUE, DELIMITE E APONTE AS ESTRUTURAS OBSERVÁVEIS

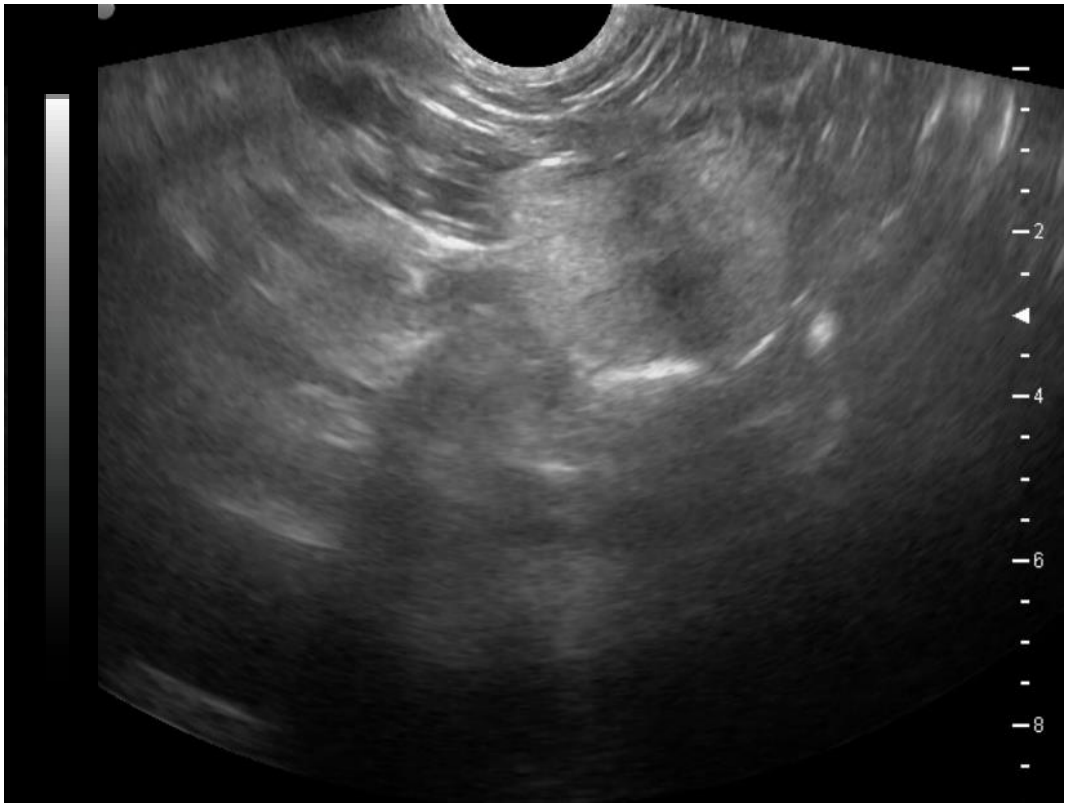

ULTRASSOM DE PRÓSTATA

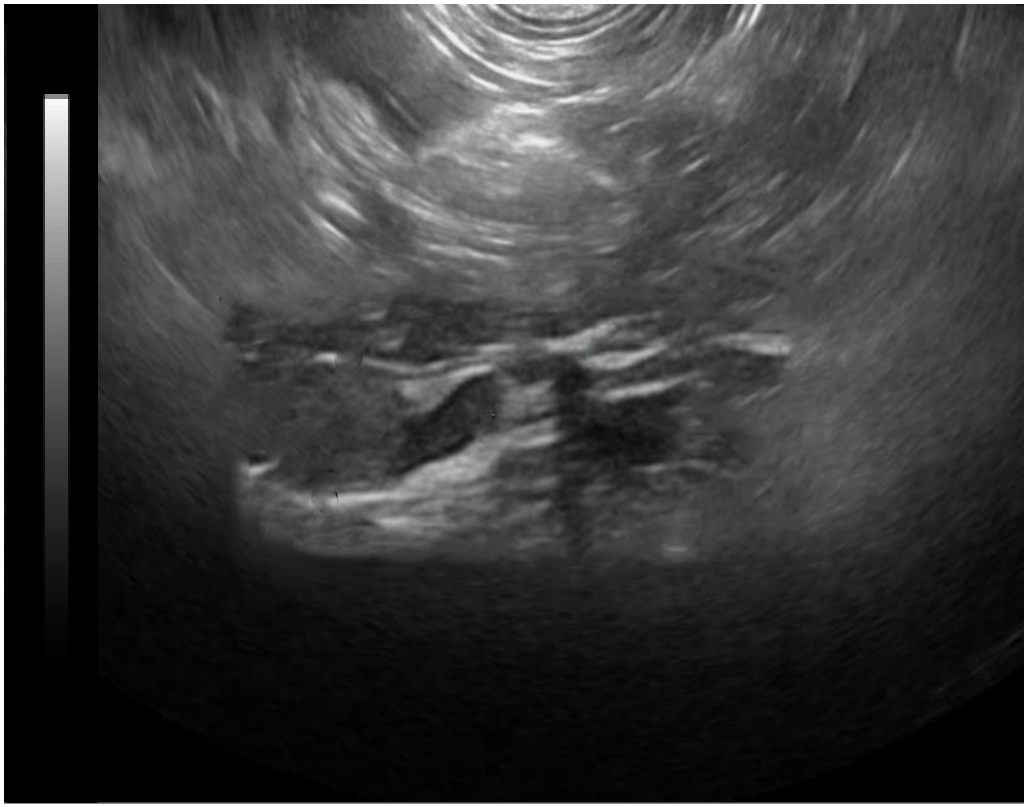

ULTRASSOM DOS GRANDES VASOS ABDOMINAIS E ARTÉRIA AORTA

©IMAGENS FORNECIDAS POR: JOÃO P. F. L.

IDENTIFIQUE, DELIMITE E APONTE AS ESTRUTURAS OBSERVÁVEIS

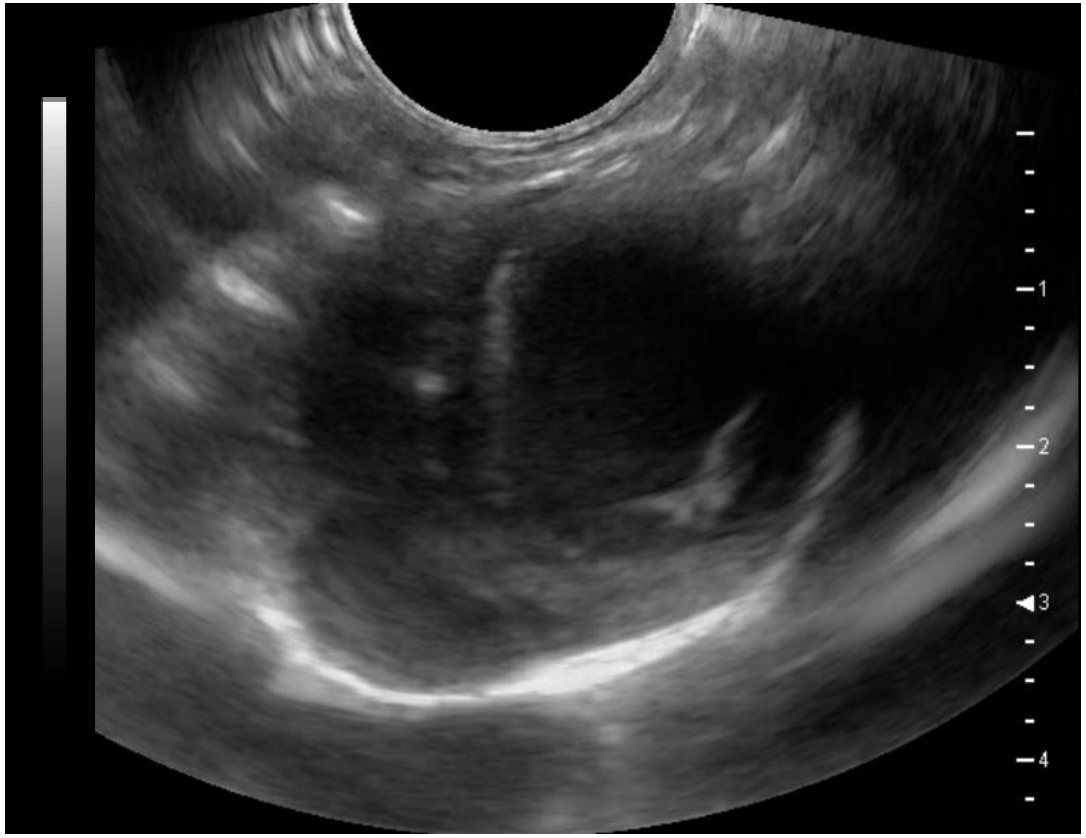

ULTRASSOM DO CORAÇÃO

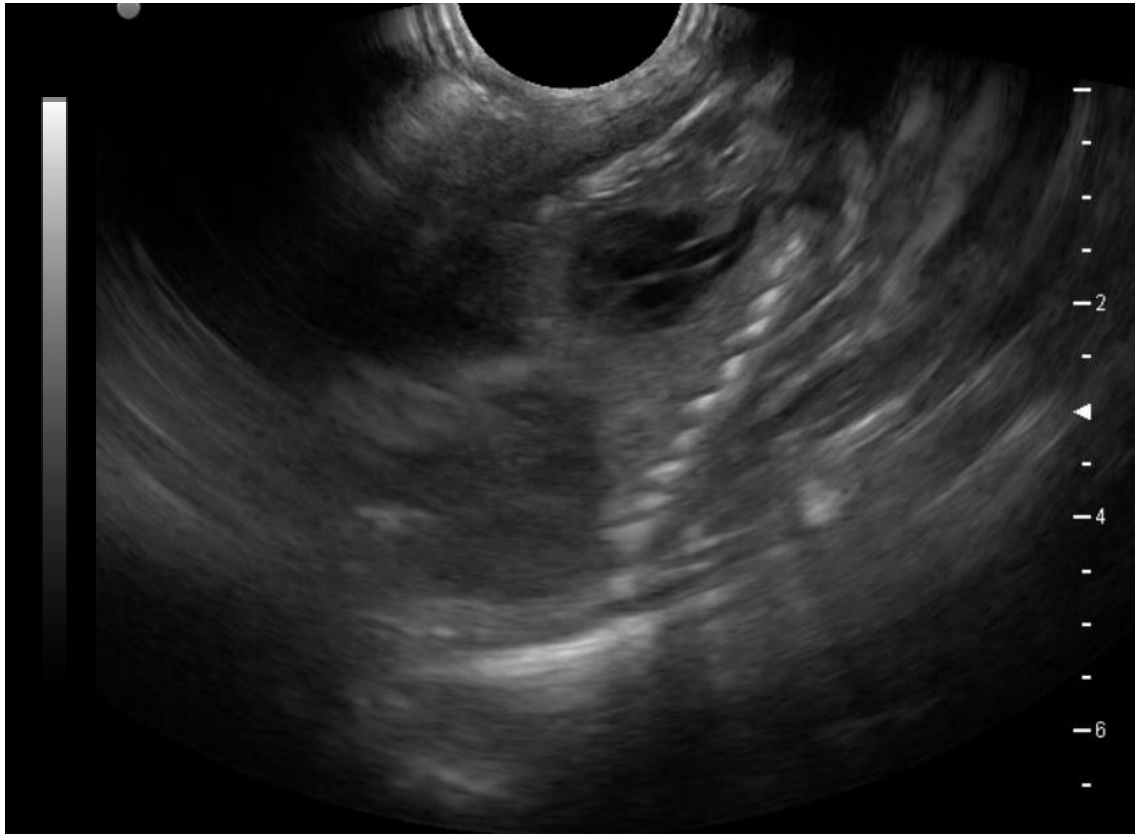

ULTRASSOM GESTACIONAL

©IMAGENS FORNECIDAS POR: JOÃO P. F. L.

BIBLIOGRAFIA

ABNER. Cirurgia Toby. **Vaquinha**, 2019. Disponível em: <www.vakinha.com.br>.

ADMIN. *Physeal Injuries and Growth Disturbances*. **Musculoskeletal Jey**, 2017. Disponível em: <musculoskeletalkey.com>.

ARKADER, A. Fraturas do Tornozelo. **SBOP**, 2017. Disponível em: <sbop.org.br>.

BANKS, W. J. *Digestive System I: Alimentary Canal*. In: BANKS, W. J. ***Applied Veterinary Histology***. 3. ed. Texas: Mosby, 1993. Sec IV: Cap. 21. p. 332.

BARONE, R. *Huesos de la Cabeza*. In: BARONE, R. ***The Anatomy of the Domestic Animals***. 12. ed. Paris: Vigot Freres, 1976a. Cap. 3. p. 28.

BARONE, R. *Huesos de la Cabeza B: Cabeza en su Conjunto*. In: BARONE, R. ***The Anatomy of the Domestic Animals***. 12. ed. Paris: Vigot Freres, 1976b. Cap. 3B. p. 62.

BAPTISTA, P. P. R. Fraturas Patológicas na Criança. **Oncocirurgia**, 2021. Disponível em: <www.oncocirurgia.com.br>.

BUENO, M. *El síndrome del intestino irritable afecta más a las mujeres*. **Biosalud day hospital**. 2014. Disponível em: <biosalud.org>.

CAMBRIDGE VETS. ***Kidney Disease: Acute***. Cambridge. 2018. Disponível em: <www.cambridgevets.co.nz>.

CHAMI, S. **Fraturas da Diáfise do Fêmur:** Tratamento e Recuperação. Reconstrução Óssea, 202-. Disponível em: <reconstrucaoossea.com>.

CLAIR, L. E. St. & SISSON, S. Sistema Digestivo. In: SISSON, S. & GROSSMAN, J. D. **Anatomia dos Animais Domesticos Getty**. 1. ed. [S. L.]: GEN - Guanabara Koogan, 1973. Cap. 18. p. 434.

CMR & REALH. E se meu cachorro ou meu gato quebrar uma perna?. **REALH**, 2020. Disponível em: <realh.com.br>.

COCHRAN, P. E. *The Terminology of Anatomy*. In: COCHRAN, P. E. ***Veterinary Anatomy and Physiology:*** *A Clinical Laboratory Manual*. 2. ed. Clifton Park, NY: Delmar Cengage Learning, 2011. Cap. 1. p. 5.

COLOMBO, G. et al. Ensaio Clínico da Técnica de Placas Duplas Sobrepostas Para Osteossínte de Ossos Longos em Pequenos Animais. **Vet. Not**. v. 22, n. 2, 2016.

COUET, L. *Myologie Équine: Supra-épineux*. **Quizlet**, France. 2017. Disponível em: <quizlet.com>.

CRISTINA, I. Músculos do Abdomem: Anatomia Animal. **PurpooseGames.** 2006. Disponível em: <https://www.purposegames.com>.

DENNY, H. R. & BUTTERWORTH, S. J. *Classification of Fractures*. In: DENNY, H. R. & BUTTERWORTH, S. J. ***A Guide to Canine and Feline Orthopaedic Surgery***. 4. ed. Oxford: Blackwell Science, 2000. Sec 3: Cap. 11. p. 84.

GETTY, R. *Myology*. In: GETTY, R. ***Sisson and Grossman's The Anatomy of the Domestic Animals***. 5. ed. Philadelphia: W. B. Saunders Company, 1975. Vol. II. Cap. 50. p. 1507.

GINTHER, O. J. *Reproductive Anatomy*. In: GINTHER, O. J. ***Reproductive Biology of the Mare:*** *Basic and Applied Aspects*. 2. ed. Cross Plains, WI: Equiservices Publishing, 1992. Cap. 1. p. 3.

GIOSO, M. A. Doença Periodontal. In: GIOSO, M. A. **Odontologia:** Para o Clínico de Pequenos Animais. 5. ed. São Paulo: iEditora, 2003. Cap. 3. p. 25.

GORNEY, M. *Fracture & Stress Fracture*. **Brains Meet Brawn**, 2013. Disponível em: <brainsmeetbrawn.wordpress.com>.

GHUKASYAN, C. & MURADYAN, D. Healthy Morning: Fractures. **1 First Channel News**, 2015. Disponível em: <www.1lurer.a>.

HOLLANDA, J. Fraturas no Esqueleto Imaturo. **Ortopedista do Joelho**, 2021. Disponível em: <ortopedistadojoelho.com.br>.

JOHNSON, M. ***Tendons and Ligaments Anatomy and Injuries***. USA: Cornerstone Horse, 2014.

JUNIOR, P. S. et al. Morfologia da laringe em Cerdocyon thous (Linnaeus, 1766). **Pesquisa Veterinária Brasileira**. v. 36, n. 1, 2016.

KÖNIG, E. K. & LIEBICH, H. G. Glândulas Endócrinas *(Glandulae Endocrinae)*. In: KÖNIG, E. K. & LIEBICH, H. G. **Anatomia dos Animais Domésticos:** Texto e Atlas Colorido. 6. ed. Porto Alegre : Artmed, 2016c. Cap. 15. p. 569.

KÖNIG, E. K. & LIEBICH, H. G. Órgãos Genitais Masculinos *(Organa Genitalia Masculina)*. In: KÖNIG, E. K. & LIEBICH, H. G. **Anatomia dos Animais Domésticos:** Texto e Atlas Colorido. 6. ed. Porto Alegre : Artmed, 2016b. Cap. 10. p. 413.

KÖNIG, E. K. & LIEBICH, H. G. Sistema Respiratório *(Systema Respiratorium)*. In: KÖNIG, E. K. & LIEBICH, H. G. **Anatomia dos Animais Domésticos:** Texto e Atlas Colorido. 6. ed. Porto Alegre : Artmed, 2016a. Cap. 8. p. 377.

KÖNIG, E. K. *et al*. Órgãos Genitais Femininos *(Organa Genitalia Feminina)*. In: KÖNIG, E. K. & LIEBICH, H. G. **Anatomia dos Animais Domésticos:** Texto e Atlas Colorido. 6. ed. Porto Alegre : Artmed, 2016c. Cap. 11. p. 429.

KÖNIG, E. K. *et al*. Sistema Circulatório *(Systema Cardiovasculare)*. In: KÖNIG, E. K. & LIEBICH, H. G. **Anatomia dos Animais Domésticos:** Texto e Atlas Colorido. 6. ed. Porto Alegre : Artmed, 2016d. Cap. 12. p. 452.

KÖNIG, E. K. *et al*. Sistema Digestório *(Systema Digestorium)*. In: KÖNIG, E. K. & LIEBICH, H. G. **Anatomia dos Animais Domésticos:** Texto e Atlas Colorido. 6. ed. Porto Alegre : Artmed, 2016a. Cap. 7. p. 308.

KÖNIG, E. K. *et al*. Sistema Imune e Sistema Linfático *(Systema Immune e Systema Lymphoideum)*. In: KÖNIG, E. K. & LIEBICH, H. G. **Anatomia dos Animais Domésticos:** Texto e Atlas Colorido. 6. ed. Porto Alegre : Artmed, 2016e. Cap. 13. p. 481.

KÖNIG, E. K. *et al*. Sistema Nervoso *(Systema Nervosum)*. In: KÖNIG, E. K. & LIEBICH, H. G. **Anatomia dos Animais Domésticos:** Texto e Atlas Colorido. 6. ed. Porto Alegre : Artmed, 2016f. Cap. 14. p. 495.

KÖNIG, E. K. *et al*. Sistema Urinário *(Systema Urinarium)*. In: KÖNIG, E. K. & LIEBICH, H. G. **Anatomia dos Animais Domésticos:** Texto e Atlas Colorido. 6. ed. Porto Alegre : Artmed, 2016b. Cap. 9. p. 400.

LEGGI, T. C. S. S. *et al*. **Atlas de Anatomia Veterinária para Colorir:** Equinos. 1. ed. São Paulo: Manole, 2000.

LIEBICH, H. G. *et al*. Membros Pélvicos ou Posteriores *(Membra Pelvina)*. In: KÖNIG, E. K. & LIEBICH, H. G. **Anatomia dos Animais Domésticos:** Texto e Atlas Colorido. 6. ed. Porto Alegre : Artmed, 2016. Cap. 4. p. 223.

LIEBICH, H. G. & KÖNIG, E. K. Esqueleto Axial (*Skeleton Axiale*). In: KÖNIG, E. K. & LIEBICH, H. G. **Anatomia dos Animais Domésticos:** Texto e Atlas Colorido. 6. ed. Porto Alegre: Artmed, 2016a. Cap. 1. p. 53.

LIEBICH, H. G. & KÖNIG, E. K. Membros Torácicos ou Anteriores (*Membra Thoracica*). In: KÖNIG, E. K. & LIEBICH, H. G. **Anatomia dos Animais Domésticos:** Texto e Atlas Colorido. 6. ed. Porto Alegre : Artmed, 2016b. Cap. 3. p. 151.

LIEBICH, H. G. & KÖNIG, E. K. Olho *(Oculus)*. In: KÖNIG, E. K. & LIEBICH, H. G. **Anatomia dos Animais Domésticos:** Texto e Atlas Colorido. 6. ed. Porto Alegre : Artmed, 2016c. Cap. 16. p. 579.

LUSA. Síndroma do Intestino Irritável Afecta Mais de Dois Milhões de Portugueses. **Público pt**. 2007. Disponível em: <www.publico.pt>.

MARIEB, E. N. *El Sistema Nervioso*. In: MARIEB, E. N. ***Anatomía y Fisiología Humana***. 9. ed. Espanha: Pearson Educación S. A., 2008. Cap. 7. p. 256.

MEDICINA TP. Fratura cominutiva gravíssima de fêmur. **Projeto Radiologia**, 2020. Disponível em: <facebook.com/projetoradiologia>.

NERI, E. Fratura da perna (tíbia e fíbula): tratamento cirúrgico. São Paulo: **Ortopedia SP**, 2012. Disponível em: <ortopediasp.wordpress.com>.

NICKEL, R. *et al*. *Respiratory System*. In: NICKEL, R. *et al*. ***The Viscera of the Domestic Mammals***. 2. ed. New York: Springer-Verlag, 1979. Cap. 4. p. 212.

OISETH, S. et al. Domina os Conceitos Médicos. **Lecturio**, 2015. Disponível em: <www.lecturio.com>.

OLIVEIRA, F. A. D. Quais são as diferenças entre fraturas em crianças e adolescentes. Hospital Israelita Albert Einstein: **Vida Saudável**, 2020. Disponível em: <www.bnews.com.br>.

PET CARE. Fratura em Filhotes: Cuidados que Devemos Ter. **Pet Care**, 2021. Disponível em: <petcare.com.br>.

PINHEIRO J. N. Princípios Gerais de Anatomia Veterinária: Morfofuncional I. **bloganatomiaveterinária**. Universidade de Cuiabá. 2014a. p. 7.

PINHEIRO J. N. Roteiro de Aula Prática de Anatomia Veterinária: Disciplina de Ciências Morfofuncionais Aplicadas a Medina Veterinária I. **Bloganatomiaveterinária**. Universidade de Cuiabá. 2014b.

POKUSAY, A. ***Types of Bones Fractures***. Dreamstime, 2007. Disponível em: <pt.dreamstime.com>.

POPESKO, P. Bovine. In: POPESKO, P. **Atlas of Topographical Anatomy of the Domestic Animals**. 6. ed. Philadelphia: Priroda Bratislava, 1990a. V. I. Cap. 1. p. 11.

POPESKO, P. *Cabalo*. In: POPESKO, P. ***Atlas de Anatomía Topográfica de los Animales Domésticos***. 2. ed. Madrid: PMASSON S. A., 2012. V. I. Cap. 5. p. 131.

POPESKO, P. Horse. In: POPESKO, P. **Atlas of Topographical Anatomy of the Domestic Animals**. 6. ed. Philadelphia: Priroda Bratislava, 1990b. V. I. Cap. 5. p. 110.

POPESKO, P. Horse. In: POPESKO, P. **Atlas of Topographical Anatomy of the Domestic Animals**. 6. ed. Philadelphia: Priroda Bratislava, 1990c. V. II. Cap. 5. p. 119.

POPESKO, P. . Horse In: POPESKO, P. **Atlas of Topographical Anatomy of the Domestic Animals**. 6. ed. Philadelphia: Priroda Bratislava, 1990d. V. III. Cap. 5. p. 123.

RAYNOR, M. *The Skeleton*. In: RAYNOR, M. ***The Horse Anatomy Workbook***. 1. ed. London: J. A. ALLEN, 2005. Cap. 2. p. 39.

REESE, L. *et al*. Tegumento Comum *(Integumentum Commune)*. In: KÖNIG, E. K. & LIEBICH, H. G. **Anatomia dos Animais Domésticos:** Texto e Atlas Colorido. 6. ed. Porto Alegre : Artmed, 2016. Cap. 18. p. 615.

REIS, A. N. Osteologia Veterinária: Esqueleto Axial. **Monitoria de Anatomia Veterinária UFPA**. 2011a. Disponível em: <https://anatomiavetufpa.blogspot.com/>.

REIS, A. N. Osteologia Veterinária: Esqueleto Apendicular. **Monitoria de Anatomia Veterinária UFPA**. 2011b. Disponível em: <https://anatomiavetufpa.blogspot.com/>.

RIBEIRO, M. Cachorro sofre grave acidente e tutora apela por cirurgia: "Me ajudem a ajudar ele". **BNews**, 2021. Disponível em: <www.bnews.com.br>.

SCHALLER, O. *Myologia*. In: SCHALLER, O. ***Illustrated Veterinary Anatomical Nomenclature***. 2. ed. Alemanha: Enke Verlag, 2007. Pt. I. Cap. 4. p. 103.

SILVA, G. T. Ortopedia e Traumatologia. **Cão Pedro**, 20--. Disponível em: <www.caopedro.com.br>.

SILVA, M. B. Fratura de tíbia - Diafisaria. **Marcos Brito Ortopedista**, 2012. Disponível em: <www.marcosbritto.com>.

SILVEIRA, M. Fratura da tíbia (osso da perna ou canela) e tratamento. Brasília: **Dr. Márcio Silveira Ortopedia e Traumatologia**, 2019. Disponível em: <drmarciosilveira.com>.

SINGH, B. *General Anatomy: The Digestive Apparatus*. In: SINGH, B. ***Dyce, Sack and Wensing's Textbook of Veterinary Anatomy***. 5. ed. Canada: Elsevier, 2018b. Pt. I. Cap. 3. p. 95.

SINGH, B. *General Anatomy: The Locomotor Apparatus*. In: SINGH, B. ***Dyce, Sack and Wensing's Textbook of Veterinary Anatomy***. 5. ed. Canada: Elsevier, 2018e. Pt. I. Cap. 2. p. 59.

SINGH, B. *General Anatomy: The Respiratory Apparatus*. In: SINGH, B. ***Dyce, Sack and Wensing's Textbook of Veterinary Anatomy***. 5. ed. Canada: Elsevier, 2018a. Pt. I. Cap. 4. p. 143.

SINGH, B. *General Anatomy: The Urogenital Apparatus*. In: SINGH, B. ***Dyce, Sack and Wensing's Textbook of Veterinary Anatomy***. 5. ed. Canada: Elsevier, 2018d. Pt. I. Cap. 5. p. 157.

SINGH, B. *Horses: The Abdomen of the Horse*. In: SINGH, B. ***Dyce, Sack and Wensing's Textbook of Veterinary Anatomy***. 5. ed. Canada: Elsevier, 2018c. Pt. III. Cap. 21. p. 544.

SISSON, S. B. *Skeleton of the Horse*. In: SISSON, S. B. ***The Anatomy of the Domestic Animals***. 2. ed. Philadelphia: Saunders Company, 1914. Cap. 2. p. 76.

SOUZA, D. Imagem do Músculo da Cabeça do Equino: Desenho técnico. Faculdade Anhanguera de Campinas, **Passeidireto**. 2018.

TOMUTA, A. *X ray. Radius and Ulna fracture in a Dog: Radiography*. Tailândia: **Shutterstock**, 2020. Disponível em: <www.shutterstock.com>.

TORRES *et al*. **Cadernos Técnicos de Veterinária e Zootecnia:** Estudo Radiográfico dos Ossos e Articulações de Cães e Gatos. 1. ed. Minas Gerais: FEP MVZ, 2019.

URBAX, O. Músculos Equino Atividade: Exercícios de Anatomia e Fisiologia Animal. Faculdade Metropolitana de Manaus (FAMETRO), **Docsity**. 2020. Disponível em: <www.docsity.com/pt/docs/>.

VET 107. Órgãos Urinários. **Universidade Federal de Viçosa.** vet ufv. 2012. Disponível em: <vetufv12.blogspot.com>.

WALT, A. V. D. *Anatomy of the Canine Front Limb*. **Physiopedia**. United Kingdom. 2020. Disponível em: <www.physio-pedia.com>.

WATSON, M. *FAM Kidney Bovine: Lobulated*. **Quizlet**, 2016. Disponível em: <quizlet.com>.